

Anatomie

1.Introduction

1.1.Définition et généralités

1.1.1.Définition

Le terme anatomie vient de découper en Grec. L'anatomie est l'étude de la structure des parties du corps et des relations entre ces structures.

L'anatomie macroscopique concerne l'étude des grandes structures visibles à l'œil nu.

L'anatomie microscopique concerne l'étude des petites structures invisibles à l'œil nu.

La cytologie concerne l'étude des cellules.

L'histologie concerne l'étude des tissus.

1.1.2.Vocabulaire de l'anatomie

1.1.2.1.Position anatomique et orientation

La position anatomique est l'attitude de référence. Par exemple, en position anatomique, l'homme est debout, pieds joints, paumes de mains vers l'avant, pouces vers l'extérieur.

L'orientation est la direction. Voici les différentes orientations :

- supérieure : vers le haut
- inférieure : vers le bas
- antérieure : ventrale
- postérieure : dorsale
- médiane : milieu du corps, plan médian, entre le sternum et la colonne vertébrale
- latérale : sur les côtés
- intermédiaire ou moyenne : entre une position médiane et une position latérale
- proximale : près de l'origine d'une structure ou du point d'attache d'un membre
- distale : loin de l'origine d'une structure ou du point d'attache d'un membre
- superficielle : près de la surface du corps
- profonde : loin de la surface du corps

1.1.2.2.Régions

La partie axiale comprend le cou, la tête et le tronc.

La partie appendiculaire comprend les membres inférieurs et supérieurs.

1.1.2.3.Plans et coupes

Le plan sagittal divise le corps en deux parties gauche et droite. Lorsque l'axe se situe sur la ligne médiane, il s'agit d'un plan sagittal ; lorsqu'il est décalé sur un des deux côtés, il s'agit d'un plan parasagittal.

Le plan frontal coupe le corps en deux parties antérieure et postérieure.

Le plan transverse divise horizontalement le corps en deux parties supérieure et inférieure. Lorsqu'il y a des axes décalés, on parle de plans transverses.

1.1.2.4.Cavités et membranes

Il y a deux grandes cavités postérieure et antérieure.

Dans la cavité postérieure se trouvent les organes vitaux suivants : le cerveau (cavité crânienne) et la moelle épinière (cavité vertébrale).

Dans la cavité antérieure se trouvent les organes vitaux suivants : le cœur et les poumons (cavité thoracique) ; le système digestif, les reins et les organes génitaux (cavité abdomino pelvienne). La cavité thoracique a une orientation supérieure et la cavité abdomino pelvienne a une orientation inférieure. La cavité antérieure présente une membrane qui tapisse la cavité : une couche externe colle à la cavité et une couche interne colle aux organes vitaux. Ces couches empêchent les frottements sur les organes.

1.1.2.5.Région abdomino pelvienne

On peut la représenter par un carré de 3x3 cases formé par 2 plans parasagittaux et 2 plans transverses.

En haut à gauche : région hypochondriaque droite.

En haut à droite : région hypochondriaque gauche.

En haut au milieu : région épigastrique.

Au centre à gauche : région latérale droite.

Au centre à droite : région latérale gauche.

Au centre au milieu : région ombilicale.

En bas à gauche : région inguinale droite.

En bas à droite : région inguinale gauche.

En bas au milieu : région pubienne.

1.2.Relation structure/fonction

Il y a un lien entre l'anatomie et la physiologie. L'anatomie décrit la situation d'une structure tandis que la physiologie en décrit le fonctionnement.

Voici les niveaux d'organisation du corps humain par ordre d'inclusion : cellule, tissu (groupe de cellules), organe (au moins deux tissus) et système (plusieurs organes).

2.Rappels sur la cellule

2.1.Définitions et éléments de la théorie cellulaire

2.1.1.Définition

La cellule est le plus petit élément, l'unité fondamentale constituant le corps humain.

2.1.2.Théorie cellulaire

Elle repose sur quatre principes.

- La cellule est l'unité fondamentale et les propriétés de la cellule sont égales aux propriétés de la matière vivante.
- L'action d'un organe dépend de l'action des cellules, qu'on prenne des cellules isolées ou en collectif.
- Les actions biologiques des cellules sont déterminées grâce à certaines structures à l'intérieur des cellules.
- La continuité de la vie repose sur les cellules.

Une cellule comprend une membrane plasmique, un noyau et un cytoplasme.

2.2.Organisation de la cellule

2.2.1.Membrane plasmique

2.2.1.1.Définition

Elle délimite le volume de la cellule. Elle est constituée d'une bicouche phospholipidique (lipides et protéines). Elle est fluide et s'alimente d'elle même.

2.2.1.2.Fonctions

2.2.1.2.1.Transport membranaire

Les cellules baignent dans un liquide interstitiel qui leur permet de vivre. Les transports se font grâce à la perméabilité sélective de la membrane. Le transport membranaire est soit passif (pas besoin d'énergie), soit actif (nécessite de l'énergie).

2.2.1.2.1.1.Mécanismes passifs

La diffusion est la tendance qu'ont les ions et les molécules à se répandre du milieu le plus concentré vers le milieu le moins concentré. Ce sens s'appelle le gradient de concentration. La diffusion se réalise de plusieurs façons.

- Les molécules peuvent être liposolubles et passer à travers la membrane qui est lipidique.
- Les molécules de petite taille peuvent passer à travers les canaux protéiques de la membrane.
- La diffusion facilitée concerne les grosses molécules non liposolubles. Elle se réalise grâce à des protéines de la membrane qui servent de navette.
- L'osmose est la diffusion d'un solvant à travers la membrane. L'eau, transportée par osmose, suit le sens inverse du gradient de concentration.

Le cytoplasme constitue un milieu hypertonique si la concentration de soluté est plus grande à l'extérieur de la cellule (l'eau sort alors de la cellule qui diminue en taille).

Le cytoplasme constitue un milieu hypotonique si la concentration de soluté est plus faible à l'extérieur de la cellule (l'eau rentre alors dans la cellule qui s'agrandit).

Le cytoplasme constitue un milieu isotonique si la concentration de soluté est la même à l'extérieur et à l'intérieur de la cellule.

2.2.1.2.1.2.Mécanismes actifs

Lorsque les molécules sont trop grosses ou ne sont pas liposolubles, la cellule consomme de l'énergie pour les faire passer à travers sa membrane.

Le transport actif se fait contre le gradient de concentration et nécessite donc de l'énergie. La pompe Na⁺/K⁺ (sodium/potassium) intervient lors de ce transport).

Le transport vésiculaire (ou en vrac) concerne les macro molécules. Il y a deux modes de transport vésiculaire.

- L'exocytose va de l'intérieur vers l'extérieur.
- L'endocytose va de l'extérieur vers l'intérieur (la phagocytose concerne le solide et la pinocytose concerne le liquide).

2.2.1.2.2.Création et entretien du potentiel de repos de la membrane

La membrane est plus perméable à certaines molécules qu'à d'autres. De chaque côté de la membrane, il y a une concentration d'ions différente. Il y a plus de charges positives à l'extérieur qu'à l'intérieur de la cellule, ce qui crée un potentiel allant de 20 à 220 mV selon les espèces. Les cellules sont ainsi polarisées. L'intérieur est plus négatif que l'extérieur de la cellule car les deux ions intervenant sont le sodium Na⁺ et le potassium K⁺ (la membrane laisse passer plus facilement le K⁺ que le Na⁺).

2.2.2.Cytoplasme

2.2.2.1.Définition

C'est un ensemble de substances présentes à l'intérieur de la membrane et à l'extérieur du noyau. C'est la région fonctionnelle de la cellule. Dans le cytoplasme, on trouve le cytosol (liquide visqueux), les organites (spécifiques à une fonction) et les inclusions (non fonctionnelles, par ex des granules de glycogène).

2.2.2.2.Les principaux organites cytoplasmiques

2.2.2.2.1.Mitochondries

Ce sont des organites filiformes comprenant une membrane externe et une membrane interne. La membrane interne forme des crêtes mitochondriales. La mitochondrie permet la synthèse d'énergie servant au fonctionnement des muscles.

Glucose > AcétylCoA > Cycle de Krebs > A.T.P.

L'acétylCoA rentre dans la mitochondrie où des réactions forment le cycle de Krebs. L'énergie se retrouve sous la forme d'A.T.P. (adénosine triphosphate). Il faut de l'oxygène pour le bon fonctionnement de cette transformation du glucose en A.T.P..

2.2.2.2.2.Réticulum endoplasmique

C'est un réseau de tubules (petits tubes) et de membranes qui forment des citernes en s'enroulant. Ce réticulum prolonge la membrane nucléaire.

Le réticulum endoplasmique rugueux est une surface couverte de petits granules appelés ribosomes, où sont fabriquées les protéines.

Le réticulum endoplasmique lisse (réseau de tubules) ne joue aucun rôle dans la synthèse des protéines.

2.2.2.2.3.Appareil de Golgi

Sa fonction est de concentrer les protéines, de les emballer puis de les envoyer vers leur destination finale. Les protéines viennent des ribosomes et sont envoyées par exocytose.

2.2.2.2.4.Cytosquelette

Il permet de soutenir, de donner sa forme à la cellule. Il est constitué de microtubules et de microfilaments.

2.2.3.Noyau

C'est le cœur de la cellule, le centre de régulation. Il existe un noyau dans toutes les cellules sauf dans le globule rouge qui a une durée de vie limitée à 120 jours. Le noyau comporte une enveloppe nucléaire qui contient un liquide, le nucléoplasme. Dans ce nucléoplasme, on trouve des nucléoles et de la chromatine. Les nucléoles rassemblent les ribosomes. La chromatine est l'A.D.N. (acide désoxyribonucléique). La fonction essentielle du noyau est la croissance et la reproduction de la cellule.

3.Les tissus

3.1.Définitions

Un tissu est un ensemble de cellules qui ont la même structure et qui remplissent la même fonction. Il existe quatre types de tissus appelés tissus primaires :

- le tissu épithélial, qui a un rôle de revêtement,
- le tissu conjonctif, qui a un rôle de soutien,
- le tissu musculaire, qui a un rôle de mouvement,
- le tissu nerveux, qui permet la régulation de l'organisme et du mouvement.

Un ensemble de tissus forme un organe. En général, dans un organe, on trouve les quatre types de tissus primaires. C'est l'organisation des tissus primaires dans l'organe qui détermine la fonction de ce dernier.

3.2.Le tissu épithélial (épithélium)

3.2.1.Définition

C'est un feuillet de cellules qui recouvre un organe ou qui tapisse une cavité. S'il recouvre un organe, c'est un épithélium de revêtement. S'il tapisse une cavité, c'est un épithélium glandulaire.

3.2.2.Fonctions

En tant qu'interface, l'épithélium a cinq fonctions :

- la protection (entre l'intérieur et l'extérieur, par exemple, la peau),
- l'absorption (au niveau des intestins, l'épithélium fait passer les nutriments dans le sang),
- la filtration (le rein filtre les liquides de l'organisme),
- l'excrétion (le rein excrète les déchets),
- la sécrétion (le rein sécrète les hormones).

3.2.3.Caractéristiques

Il y a abondance de cellules, serrées les unes contre les autres.

Des jonctions spéciales assurent une soudure parfaite entre cellules.

On observe une polarité au niveau des cellules, qui possèdent une surface apicale munie de microvilosités et une surface basale sur laquelle repose la cellule.

Le tissu conjonctif est soutenu par la cellule grâce à sa surface basale, en contact avec le tissu conjonctif.

On observe une innervation sans vascularisation.

Les cellules se régénèrent.

3.2.4.Classification

On peut classer selon le nombre de couches de cellules : l'épithélium simple compte une couche et l'épithélium stratifié en compte plusieurs.

On peut classer selon le nombre et la forme des cellules : la cellule squameuse est très fine, la cellule cuboïde forme un cube et la cellule prismatique forme un prisme.

Exemples :

- Un épithélium simple squameux assure la filtration au niveau des reins.
- Un épithélium simple prismatique constitue le tube digestif.
- Un épithélium stratifié squameux assure la protection au niveau de la bouche.

3.2.5. Epithélium glandulaire

Une glande est une ou plusieurs cellules qui synthétisent une substance.

Les glandes qui effectuent une sécrétion interne ont un fonctionnement endocrinien (hormones par exemple).

Les glandes qui effectuent une sécrétion externe ont un fonctionnement exocrinien (salive par exemple).

3.3. Tissu conjonctif

3.3.1. Définition

C'est le tissu le plus abondant dans le corps humain.

Ses différentes classes sont

- le tissu conjonctif proprement dit,
- le cartilage,
- le tissu osseux,
- le sang.

3.3.2. Fonctions

Il a un rôle essentiel de soutien et de fixation.

Il assure la protection, l'isolation et le transport de substances grâce au sang.

3.3.3. Caractéristiques

Les différents tissus conjonctifs ont la même origine embryonnaire appelée le mésenchyme. Petit à petit, le mésenchyme se différencie pour donner les différents tissus conjonctifs.

Le tissu conjonctif est vascularisé de différentes manières. Le cartilage n'est pas vascularisé directement mais par des tissus adjacents et les autres tissus conjonctifs ont une vascularisation variable.

C'est grâce à la matrice extracellulaire, non vivante, située entre les cellules, que le tissu conjonctif supporte des contraintes (poids, étirement).

Le tissu conjonctif possède trois éléments structuraux : la matrice (substance fondamentale), les fibres collagènes, élastiques ou réticulaires et les cellules différentes selon le type de tissu conjonctif (fibroblastes pour le tissu conjonctif proprement dit, chondroblastes pour le cartilage, ostéoblastes pour les os et hémocytoblastes pour le sang).

3.3.4. Différents types de tissus conjonctifs

Ils diffèrent selon le type de cellules et de fibres.

3.3.4.1. Tissu conjonctif proprement dit

Le tissu conjonctif dense est constitué de beaucoup de fibres collagènes et de peu de fibres réticulaires.

Le tissu conjonctif lâche est constitué de peu de fibres de collagène et de beaucoup de fibres réticulaires.

Le tissu conjonctif adipeux (le gras) contient les trois types de fibres.

3.3.4.2. Cartilage

Il a une consistance dure mais flexible, rigide mais souple. Il est avasculaire, nourri par les tissus adjacents. Il contient 80 % d'eau : un cartilage comprimé reprend ainsi spontanément sa forme.

Il existe trois types de cartilages :

- hyalin : Il est le plus répandu dans le corps humain, permet un soutien ferme et est flexible. On le trouve au niveau des côtes sous forme de cartilage costal.
- élastique : Il est caractérisé par son grand nombre de fibres élastiques (l'élastine) et a ainsi une importante résistance aux flexions (c'est le cartilage de l'oreille externe).
- fibreux : Les fibres élastiques sont peu présentes. Il y a des fibres collagènes qui permettent une résistance à la pression. Ce cartilage est compressible. On le trouve entre chaque vertèbre de la colonne vertébrale, au niveau des disques vertébraux, qui amortissent le poids du corps.

3.3.4.3. Tissu osseux

C'est un tissu très dur dont le rôle est le soutien et la protection. Un os est vascularisé.

3.3.4.4. Sang

C'est un tissu conjonctif atypique, contenant des cellules (les globules rouges) et des fragments de cellules (les plaquettes) qui baignent dans un liquide nommé plasma.

3.4. Tissu nerveux

Constitué de cellules nommées neurones, il est vascularisé et constitue les organes du système nerveux.

3.5. Tissu musculaire

Il est vascularisé et contient beaucoup de cellules, les myocytes. Sa fonction principale est le mouvement. Il existe trois sortes de tissus musculaires :

- squelettique : Il constitue la chair du corps humain (biceps par exemple)
- cardiaque : Il s'agit du cœur, qui propulse le sang dans les différents vaisseaux sanguins du corps.
- lisse : On le trouve dans des organes creux comme l'utérus ou le tube digestif (dans le tube digestif, il fait avancer les aliments par contractions).

4. Ostéologie

4.1. Le squelette, sa structure

4.1.1. Structure, type et localisation des cartilages

Le squelette humain contient des os et du cartilage. Moins solide qu'un os, il existe trois types de cartilage (hyalin, élastique, fibreux). Il est issu d'une lignée de cellules appelées chondroblastes (blaste signifie jeune cellule) qui se transforment en chondrocytes (cyte signifie vieille cellule). Quel que soit le type de cartilage, il contient 80 % d'eau. Le cartilage est entouré d'une membrane appelée le périchondre, qui empêche que le cartilage ne se répande en cas de compression.

4.1.1.1. Cartilage hyalin

On y trouve des chondrocytes lorsqu'il est formé et des fibres collagènes. Il est à la fois ferme et flexible. Il se trouve au niveau des articulations (cartilage articulaire), des côtes de la cage thoracique (cartilage costal), du larynx et du nez. C'est le cartilage le plus abondant.

4.1.1.2. Cartilage élastique

Il contient beaucoup de fibres élastiques et on le trouve dans l'oreille externe, dans l'épiglotte.

4.1.1.3. Cartilage fibreux

Il se trouve aux points de pression importante (disques vertébraux, ménisques).

4.1.2. Les os

4.1.2.1. Classification des os

Il y a des os de toutes tailles, de toutes formes. On les classe selon leur forme. On trouve des os longs, courts, plats et irréguliers. Chaque os présente une couche extérieure dense appelée os compact et, à l'intérieur, une structure en nid d'abeille appelée os spongieux.

4.1.2.1.1. Os longs

Ils sont plus longs que larges. Ils présentent un corps et deux extrémités et correspondent généralement aux os de membres. L'os compact y est majoritaire par rapport à l'os spongieux.

4.1.2.1.2.Os courts

Ils sont à peu près cubiques. L'os spongieux y est majoritaire. On les trouve au niveau du poignet et de la cheville.

4.1.2.1.3.Os plats

Ils sont minces, aplatis et courbés. Ils présentent une couche d'os spongieux comprise entre deux couches d'os compact. On les trouve au niveau du sternum, des côtes et du crâne.

4.1.2.1.4.Os irréguliers

Ils rassemblent tout le reste des os. Ils ont une forme complexe. L'os spongieux y est majoritaire. On les trouve au niveau des vertèbres et du crâne.

4.1.2.2.Structure des os

Ce sont des organes car on y trouve plusieurs tissus : tissu osseux, cartilage et tissu nerveux.

4.1.2.2.1.Structure macroscopique

4.1.2.2.1.1.Structure d'un os long (diaphyse, épiphyses, périoste, endoste)

La partie centrale de l'os long s'appelle la diaphyse. C'est l'axe longitudinal de l'os. Elle a une forme cylindrique et est constituée d'os compact. Au milieu de ce cylindre est creusé un canal médullaire contenant de la moelle jaune.

Les deux extrémités de l'os long s'appellent les épiphyses. Elles sont plus larges que la diaphyse et sont entourées d'os compact. A l'intérieur se trouve de l'os spongieux. Il y a une ligne épiphysaire dans chaque épiphyse. C'est un reste de cartilage qui apparaît lors de la formation de l'os. Il y a du cartilage articulaire à la périphérie des épiphyses. L'épiphyse proximale se situe près du point d'attache du membre. L'épiphyse distale est l'autre épiphyse. C'est ainsi que l'on oriente les os longs.

Il y a des membranes au niveau des os longs. La surface de la diaphyse est protégée par une membrane blanche appelée le périoste. C'est au niveau du périoste que s'insèrent les tendons et les ligaments. Le périoste est constitué d'une couche externe blanche fibreuse (tissu conjonctif) et d'une couche interne contenant des cellules ostéoblastes (fabriquant de l'os) et des cellules ostéoclastes (détruisant l'os).

Des artères nourricières nourrissent l'os. Elles se transforment en artères plus petites à l'intérieur de l'os, à travers les forams.

Le périoste est fixé à l'os par des fibres de Sharpey.

L'endoste est une couche interne de l'os long qui tapisse le canal médullaire.

4.1.2.2.1.2.Structure des autres os (périoste, endoste)

Ils sont constitués par une fine couche externe d'os compact tapissée de périoste et d'une couche interne d'os spongieux tapissée d'endoste. Il n'y a pas de canal médullaire mais on trouve quand même de la moelle.

4.1.2.2.1.3.La moelle

Deux types de moelle existent.

La moelle jaune, présente dans le canal médullaire de la diaphyse, n'est pas fonctionnelle.

La moelle rouge est fonctionnelle. Elle fabrique les globules rouges. Elle est un tissu hématopoïétique. On la trouve au niveau de l'os spongieux des os plats et dans les cavités des os spongieux des os longs (extrémités de certains os longs). On retrouve surtout la moelle rouge au niveau du sternum et de la tête du fémur car elle disparaît des épiphyses avec l'âge.

4.1.2.2.2.Structure microscopique

4.1.2.2.2.1.Os compact (ostéon, lamelles, canal de Havers, canaux perforants)

L'unité structurale de l'os compact s'appelle l'ostéon. L'ostéon est un cylindre allongé constitué d'autres cylindres, appelés lamelles, emboîtés les uns dans les autres. Au milieu de chaque ostéon, il y a le canal de Havers où on trouve des vaisseaux sanguins et des fibres nerveuses. Entre chaque ostéon se trouvent des lamelles circonférencielles. Un ostéon n'est pas autonome. Il y a des canaux perforants qui assurent la liaison d'un ostéon à un autre (liaison des vaisseaux sanguins et des fibres nerveuses). Tout est interconnecté.

4.1.2.2.2.2.Os spongieux (travées)

Il n'y a pas de structure bien définie (pas d'ostéons). L'os spongieux est organisé en travées.

4.1.2.3.Fonction des os

4.1.2.3.1.Soutien

L'os est une structure rigide et solide pouvant supporter le poids du corps (surtout les membres inférieurs).

4.1.2.3.2.Protection

Les os du crâne protègent le cerveau. Les vertèbres de la colonne vertébrale protègent la moelle épinière.

4.1.2.3.3.Mouvement

Les os subissent l'action des muscles. L'organisation entre les os et les muscles créent le mouvement.

4.1.2.3.4.Stockage des minéraux

Le calcium Ca^{2+} et le phosphore P sont stockés dans les os. Le stockage ou le déstockage se font sous l'influence de plusieurs hormones. Cela dépend de la quantité de minéraux dans le sang. Il y a constamment stockage ou libération des minéraux.

4.1.2.4.Relief des os

4.1.2.4.1.Reliefs permettant aux muscles et aux ligaments de s'attacher

Une tubérosité est une grosse protubérance ronde.

Une crête est une arête osseuse étroite.

Un trochanter est une protubérance épaisse et irrégulière.

Une ligne est une arête osseuse étroite moins marquée qu'une crête.

Un tubercule est une petite protubérance ayant un relief arrondi.

L'épicondyle est la partie bombée située au dessus du condyle.

Le condyle est une zone articulaire arrondie.

Une épine est un relief pointu, étroit, comme une épine de rosier.

4.1.2.4.2.Reliefs permettant le passage des vaisseaux sanguins et des nerfs

Un méat est un canal.

Un sinus est un espace creusé dans l'os, une cavité.

Une fossette est une dépression peu profonde, concave, située dans l'os.

Une gouttière est un sillon très profond.

Une scissure est une ouverture en fente.

Un foramen est une ouverture arrondie ou ovale.

Un sillon est une dépression superficielle.

4.1.2.4.3.Reliefs participant aux articulations

Une tête est un renflement osseux lisse.

Une facette est une surface articulaire lisse plate.

Un condyle est une surface articulaire arrondie, comme une poulie.

Une branche est un bras formé par un os.

4.1.3.Développement osseux

La fabrication de l'os est appelée l'ostéogenèse. Elle comprend deux stades. Le stade embryonnaire assure la formation du squelette osseux. Le stade adulte assure la croissance osseuse.

4.1.3.1.Formation du squelette osseux

Jusqu'à la sixième semaine, le squelette est constitué de membranes et de cartilage hyalin.

A partir de la sixième semaine, il y a ossification intramembranaire : les membranes se transforment en os, ce qui permet la formation d'os plats. Il y a ossification endochondrale à partir du cartilage hyalin, ce qui permet la formation d'os longs.

L'ossification intramembranaire comprend quatre stades. Lors du premier stade, la membrane est constituée de cellules mésenchymateuses qui se transforment en cellules plus spécifiques, les ostéoblastes. Le lieu de transformation s'appelle le point d'ossification. Lors du deuxième stade, les ostéoblastes synthétisent un matériau qui se solidifie pour former la matrice osseuse. Les ostéoblastes sont devenus des ostéocytes. Lors du troisième stade, la matrice osseuse se solidifie encore plus et s'étend. Il y a formation du périoste. Lors du quatrième stade apparaissent des plaques d'os compact de chaque côté. Au milieu se forme une structure en nid d'abeille.

L'ossification endochondrale comprend cinq stades. Lors du premier stade, le cartilage hyalin et les ostéoblastes se transforment pour donner naissance à un point d'ossification primaire. Il y a formation d'une gaine osseuse tout autour du cartilage. Lors du deuxième stade, il y a formation d'une cavité, le futur canal médullaire. Lors du troisième stade, un bourgeon conjonctivo vasculaire apparaît dans la cavité. Ce bourgeon contient des vaisseaux sanguins. Il y a progressivement formation d'os spongieux. Lors du quatrième stade, la canal médullaire s'affirme. Des points d'ossification secondaires apparaissent au niveau des épiphyses. Lors du cinquième stade, les épiphyses s'ossifient. Il y a une zone au niveau des épiphyses formant une ligne sans os spongieux, correspondant à un reste de cartilage.

4.1.3.2. Après la naissance : croissance osseuse

Les os s'allongent et s'épaississent. On observe des remaniements : synthèse d'os et dégradation d'os. Les cartilages épiphysaires permettent l'allongement des os. Quand il n'y a plus de cartilage épiphysaire, la croissance est terminée.

4.1.3.3. Régulation de la croissance osseuse

Des facteurs permettent de stimuler la croissance osseuse. Les hormones les plus importantes sont l'hormone de croissance (GH : growth hormone) et l'hormone thyroïdienne. Le nanisme est dû à un déficit de ces hormones. L'influence hormonale est exercée grâce à ces hormones et la concentration en calcium Ca^{2+} . Il y a aussi une influence mécanique.

Pour l'influence hormonale, si la concentration de calcium Ca^{2+} dans le sang est normale, il y a équilibre. En cas de déséquilibre vers le haut, lorsqu'il y a trop de calcium, un signal d'alarme vers la thyroïde engendre la fabrication d'hormones thyroïdiennes et de calcitonine. La calcitonine favorise le dépôt de calcium dans les os en formant des ostéoblastes. L'équilibre est ainsi retrouvé. En cas de déséquilibre vers le bas, lorsqu'il n'y a pas assez de calcium, un signal d'alarme vers la parathyroïde engendre la fabrication de parathormone (PTH). La parathormone permet la destruction de l'os par la formation d'ostéoclastes pour libérer du calcium Ca^{2+} dans le sang. L'équilibre est ainsi retrouvé.

Pour l'influence mécanique, selon les sollicitations en charge sur les os, en fonction du poids appliqué, l'os se renforce ou pas. Cela évite que l'os ne se plie ou ne se brise. Le renforcement osseux concerne davantage l'os du fémur que l'os du bras.

4.1.4. Troubles de l'équilibre osseux

4.1.4.1. Les fractures

Quatre types de fractures existent. La fracture fermée est une cassure nette où l'os ne sort pas de la peau. La fracture ouverte n'est pas une fracture nette car l'os sort de la peau. La fracture plurifragmentaire est un os brisé en plusieurs morceaux. La fracture par tassement correspond à l'écrasement de l'os.

La réduction est le remplacement de l'os cassé. Elle se fait à peau fermée ou par opération à peau ouverte. Un plâtre est ensuite posé et la consolidation de la fracture, achevée après huit à douze semaines, se fait en quatre étapes. La première étape est la formation d'un hématome. Il y a rupture de vaisseaux sanguins et de tissus, entraînant une hémorragie. Le sang s'accumule et forme un hématome (un "bleu"). Les cellules osseuses meurent car elles ne sont plus nourries. Il y a inflammation. La deuxième étape est la formation d'un cal fibrocartilagineux. Le cal est un tissu mou de granulations qui se forme grâce à de petits capillaires sanguins qui s'infiltrent dans l'hématome. Ces capillaires nourrissent à nouveau les cellules osseuses (les ostéoblastes et les ostéoclastes). Il y a reconstruction osseuse. Les macrophages débarrassent la zone de débris de tissus. La troisième étape est la formation du cal osseux. Elle correspond à la multiplication rapide des cellules osseuses (les ostéoblastes et les ostéoclastes). Le tissu mou précédemment formé se solidifie et se transforme en os spongieux. La quatrième étape est le remaniement osseux. Les ostéoblastes et les ostéoclastes agissent pour retrouver la même structure osseuse qu'il y avait avant la fracture.

4.1.4.2. L'ostéoporose

C'est une maladie des os dans laquelle la fuite de matière osseuse est supérieure à son dépôt. L'os ne se reconstruit pas. L'ostéoporose touche surtout les hanches et la colonne vertébrale. La moindre chute peut entraîner des fractures à cause de la fragilité des os. Cette maladie touche surtout les femmes ayant dépassé la ménopause. Le tabac, un régime pauvre en Ca^{2+} et le manque d'activité physique augmentent le risque d'apparition de l'ostéoporose. Le capital osseux augmente grâce aux activités physiques présentant des contraintes de charge. Par exemple, la gymnastique augmente le capital osseux tandis que la natation n'a aucun effet.

4.2. Organisation du squelette

4.2.1. Définition

Le squelette représente 20 % de la masse corporelle. Le squelette humain compte 206 os. Il est divisé en deux parties : le squelette axial et le squelette appendiculaire.

4.2.2. Le squelette axial

Il comprend 80 os, supporte la tête de l'individu et est soumis à des contraintes de charge importantes. Il protège le cerveau, la moelle épinière et les organes du thorax.

4.2.2.1. La tête

Sa structure est complexe. Elle compte 22 os (os du crâne et de la face). Les os de la tête sont reliés entre eux par des sutures, articulations fixes qui apparaissent à l'âge adulte. Tous les os sont reliés par des sutures, sauf la mandibule. Les principales sutures sont la suture coronale, située dans le plan frontal, la suture sagittale, située dans le plan sagittal, la suture squameuse, située sur le côté latéral de la tête, et la suture lambdoïde, située derrière la tête.

4.2.2.1.1. Os du crâne

Ils protègent le cerveau et les organes de l'ouïe et de l'équilibre, situés dans l'oreille interne. Ils servent de points d'insertion aux muscles de la tête, du visage et du cou. Le crâne compte 8 os : 4 os pairs (chacun en deux exemplaires) qui sont les os pariétaux et les os temporaux, 4 os impairs (chacun en un seul exemplaire) qui sont l'os frontal, l'os occipital, l'os sphénoïde et l'os ethmoïde.

4.2.2.1.1.1. Os frontal

Il a la forme d'un dôme. Il est situé dans la région antérieure du crâne. Cet os frontal forme en partie le front, délimité par l'écaille du frontal. Dans la partie inférieure de l'os frontal, il y a des bords supra orbitaires, au niveau des sourcils. Au niveau de chaque bord, des foramens supra orbitaires font passer des artères et des nerfs. L'os frontal est articulé en arrière avec les deux os pariétaux grâce à la suture coronale.

4.2.2.1.1.2. Os pariétaux

Ce sont des os pairs qui constituent en grande partie la face supérieure et latérale du crâne. Ils sont reliés avec les autres os grâce aux sutures. Les os pariétaux sont reliés à l'os frontal par la suture coronale. Ils sont reliés entre eux par la suture sagittale. Ils sont reliés à l'os occipital par la suture lambdoïde. Ils sont reliés à l'os temporal par la suture squameuse.

4.2.2.1.1.3. Os occipital

C'est un os impair qui constitue la partie postérieure du crâne. Il soutient le cervelet, qui gouverne la motricité. A la base de l'os occipital, un foramen magnum, un grand trou, permet la communication entre la moelle épinière et le cerveau. L'os occipital s'articule avec la première vertèbre, ce qui nous permet de baisser la tête.

4.2.2.1.1.4. Os temporaux

Ce sont des os pairs qui forment les parties inférieures et latérales du crâne. Ils ont une structure particulière divisée en quatre parties.

La partie squameuse est en contact avec la suture squameuse. Dans cette partie est présent un processus zygomatic articulé avec l'os zygomatic (os de la face). Cette articulation forme les pommettes de la joue. La fosse mandibulaire reçoit le condyle de la mandibule grâce à l'articulation temporo mandibulaire, articulation très mobile permettant de faire bouger l'os de la mâchoire.

La partie tympanique est la zone qui entoure le méat acoustique, par lequel rentrent les ondes sonores.

La partie mastoïdienne présente le processus mastoïde, sur lequel s'attachent les muscles du cou.

La partie pétreuse est la partie profonde de l'os temporal qui définit la base du crâne. Le canal carotidien permet à l'artère carotide de passer. L'artère carotide nourrit 80 % des neurones du cerveau.

4.2.2.1.1.5. Os sphénoïde

Il a une situation centrale, une forme de papillon et abrite la glande de l'hypophyse. La structure qui abrite l'hypophyse est la selle turque.

4.2.2.1.1.6. Os ethmoïde

Impair, complexe et profond, il est situé entre la cavité nasale et l'orbite. Il présente la lame criblée qui est le toit des cavités nasales. Des foramens font passer les fibres nerveuses spécifiques de l'odorat.

4.2.2.1.2. Os de la face

La face comprend 14 os (pairs et impairs). La mandibule et le vomer sont les os impairs de la face. Les os de la face déterminent le massif facial, la forme du visage. Généralement, les hommes ont une face plus allongée que celle des femmes.

4.2.2.1.2.1. Mandibule

Elle constitue la mâchoire inférieure, qui a une forme en U et qui est l'os le plus solide du visage. La mandibule constitue le menton grâce au corps de la mandibule. Sur ce corps se situent les dents inférieures. De chaque côté de la mandibule se situent les branches osseuses de la mandibule. Au sommet de chaque branche se situe un processus coronoïde, le point d'attache du muscle temporal, permettant l'élévation de la mâchoire. En arrière de chaque branche se situe le condyle de la mandibule, qui s'articule avec l'os temporal et forme l'articulation temporo mandibulaire. Des foramens au niveau du menton permettent le passage des

nerfs sensitifs allant jusqu'aux dents.

4.2.2.1.2.2.Maxillaires

Ils sont au nombre de deux, soudés par le milieu. Ces os maxillaires correspondent à la mâchoire supérieure et forment la partie centrale du visage. Les maxillaires portent les dents supérieures se trouvant au niveau des arcades alvéolaires. Au niveau des os maxillaires, les processus frontaux forment les faces latérales du nez.

4.2.2.1.2.3.Os zygomatiques

Les processus zygomatiques assurent l'articulation entre les os maxillaires et les os zygomatiques. Un foramen intra orbitaire se trouve sous l'orbite et permet le passage de nerfs et de vaisseaux sanguins étant en relation avec la face. Les maxillaires se prolongent par des processus palatins qui forment le palais osseux. Les os zygomatiques correspondent aux os des pommettes. Les os zygomatiques s'articulent en avant et en arrière au niveau des processus zygomatiques des os maxillaires et des os temporaux.

4.2.2.1.2.4.Os nasaux

Ils sont minces, joints en leur milieu. Ils forment l'arête du nez. En haut, ils s'articulent avec l'os frontal. En bas, ils s'articulent avec les cartilages du nez. Sur le côté, ils s'articulent avec les maxillaires. En arrière, ils s'articulent avec la lame ethmoïde.

4.2.2.1.2.5.Os lacrymaux

Ils constituent les parois médianes de chaque orbite. Ils sont articulés en haut avec l'os frontal, en arrière avec l'ethmoïde, en avant avec les maxillaires. Une cavité au niveau des os lacrymaux est appelée la fosse du sac lacrymal. Cette fosse est une partie du conduit dans lequel passent les larmes qui s'écoulent dans la cavité nasale.

4.2.2.1.2.6.Os palatins

Ils complètent le palais osseux.

4.2.2.1.2.7.Vomer

C'est un os situé au niveau des cavités nasales. Il constitue une partie du septum nasal, qui sépare les cavités droite et gauche.

4.2.2.1.2.8.Cornets nasaux inférieurs

Ce sont des os des cavités nasales. Ils forment en partie les parois latérales des cavités nasales.

4.2.2.2.La colonne vertébrale

4.2.2.2.1.Données générales

Appelée épine dorsale, elle est constituée de 26 os qui forment une structure souple et ondulée. La colonne vertébrale forme le support axial depuis la tête jusqu'au bassin. Elle contient la moelle épinière, structure du système nerveux central. Si la moelle est endommagée, les mouvements ne sont plus maîtrisés. La colonne vertébrale fournit des points d'attache aux muscles et aux côtes. L'unité de la colonne vertébrale est la vertèbre. Il y a 24 vertèbres, os irréguliers, et 2 os appelés sacrum et coccyx.

4.2.2.2.1.1.Segments et courbures

Ils permettent de se repérer. La longueur moyenne de la colonne vertébrale est de 70 cm. La colonne vertébrale est découpée en cinq segments.

Tout en haut, le segment cervical est constitué de 7 vertèbres cervicales (C1 à C7). Plus bas, le segment thoracique contient 12 vertèbres thoraciques (T1 à T12). Plus bas, le segment lombaire contient 5 vertèbres lombaires (L1 à L5). Plus bas, le sacrum correspond à 5 vertèbres fusionnées. Tout en bas, le coccyx correspond à 4 vertèbres fusionnées.

La colonne est courbée : elle a la forme d'un S. On définit 4 courbures. Tout en haut, la courbure cervicale est convexe vers l'avant et concave vers l'arrière selon une vue latérale droite. Plus bas, la courbure thoracique est concave vers l'avant et convexe vers l'arrière. Plus bas, la courbure lombaire est convexe vers l'avant et concave vers l'arrière. Tout en bas, la courbure sacrococcygienne est concave vers l'avant et convexe vers l'arrière.

Il existe des anomalies de courbure dues à l'hérédité, à une maladie ou à une mauvaise posture ayant duré plusieurs années. La scoliose correspond à une courbure latérale anormale située au niveau thoracique. La cyphose, courbure thoracique accentuée liée à l'ostéoporose, est la bosse du bossu. La lordose est une courbure lombaire accentuée.

4.2.2.2.1.2.Ligaments

Des ligaments et des muscles tiennent la colonne. Les deux principaux ligaments sont le ligament longitudinal antérieur et le ligament longitudinal postérieur. Le ligament antérieur, qui maintient la colonne et empêche l'hyperextension, est fixé aux vertèbres et aux disques intervertébraux. Le ligament postérieur est fixé aux disques intervertébraux et empêche l'hyperflexion, flexion trop accentuée vers l'avant.

4.2.2.2.1.3.Disques intervertébraux

Ce sont des petits coussins constitués de deux parties : une partie centrale semi fluide, ressemblant à du caoutchouc, permettant l'élasticité et la compressibilité des disques, appelée le nucleus pulposus, et une partie périphérique, anneau de fibres collagènes et de cartilage fibreux, limitant l'expansion de la partie centrale, solidarissant les vertèbres entre elles.

Lorsque la colonne est soumise à des efforts violents, on risque une hernie discale correspondant à la rupture de l'anneau fibreux suivie de l'expulsion du nucleus. Pour soigner les hernies discales, on doit arrêter toute activité physique et se faire opérer. L'opération consiste à supprimer le nucleus, ce qui entraîne la soudure de deux vertèbres.

4.2.2.2.2. Structure des vertèbres

4.2.2.2.2.1. Structure générale

Étudions la structure d'une vertèbre typique. Le corps vertébral est une zone massique en avant correspondant à la région portante de la vertèbre. L'arc vertébral est une zone en arrière. Entre le corps et l'arc se situe le trou vertébral. La succession des différents trous forme le canal vertébral qui contient la moelle épinière. L'arc vertébral est constitué de deux pédicules et de deux lames osseuses. Les pédicules sont de petits cylindres osseux qui prolongent le corps vertébral vers l'arrière. Les lames sont des portions osseuses aplaties qui forment l'arrière de l'arc vertébral. L'arc vertébral émet sept processus (ou apophyses). Le processus épineux est situé en arrière et en bas. Les deux processus transverses se situent de chaque côté de l'arc vertébral. Les muscles et les ligaments s'attachent sur les processus transverses et épineux. Les deux processus articulaires supérieurs sont situés vers le haut, vers l'arrière de la vertèbre, et les deux processus articulaires inférieurs sont situés vers le bas, vers l'avant de la vertèbre. Les processus articulaires permettent l'empilage des vertèbres.

Sur les vertèbres, des ouvertures latérales appelées incisures permettent le passage de certains nerfs venant de la moelle épinière.

4.2.2.2.2.2. Différentes vertèbres

4.2.2.2.2.2.1. Vertèbres cervicales

Elles sont au nombre de 7 (C1 à C7) et trois d'entre elles sont atypiques (C1, C2 et C7).

Les vertèbres cervicales de C3 à C6 sont les plus légères et les plus petites des vertèbres. Elles présentent un corps vertébral ovale et épais. Leur processus épineux est courbe et bifide. Le trou vertébral est large et a une forme triangulaire. Les processus transverses présentent des trous transverses laissant passer les grosses artères qui irriguent le cerveau.

La vertèbre C7 présente un processus épineux plus long que les autres et qui n'est pas bifide. Cette vertèbre est proéminente. C'est une vertèbre de transition entre les vertèbres cervicales et thoraciques.

La vertèbre C1 s'appelle l'atlas et la vertèbre C2 l'axis. Il n'y a pas de disque intervertébral entre les vertèbres C1 et C2.

- La vertèbre C1 n'a ni de corps vertébral, ni de processus épineux. Cette vertèbre est un arc osseux présentant un arc antérieur et un arc postérieur. Des surfaces articulaires sont présentes au niveau supérieur et au niveau inférieur de la vertèbre. L'articulation supérieure avec l'os occipital permet les mouvements d'inclinaison de la tête. L'articulation inférieure est en contact avec la vertèbre C2.
- La vertèbre C2 présente un corps vertébral haut et un processus épineux massif avec deux sommets plus marqués que sur les autres vertèbres. Au dessus du corps vertébral, le processus odontoïde, qui a une forme de dent, permet l'articulation avec la vertèbre C1. Cette articulation permet les mouvements latéraux de la tête.

4.2.2.2.2.2.2. Vertèbres thoraciques

Il y en a douze (T1 à T12). Elles s'articulent avec les côtes. T1 et T12 sont des vertèbres de transition. Le corps vertébral de ces vertèbres a une forme de cœur. Le trou vertébral est circulaire. Le processus épineux est long, orienté vers le bas. Au niveau des processus transverses se trouvent des surfaces articulaires appelées les facettes costales. Au niveau de ces facettes, les vertèbres thoraciques de T3 à T12 s'articulent avec les côtes de la cage thoracique. T1 et T2 ne présentent pas de facette costale. Les processus articulaires supérieurs sont orientés vers l'arrière. Les processus articulaires inférieurs sont orientés vers l'avant.

4.2.2.2.2.2.3. Vertèbres lombaires

Il y en a 5 (L1 à L5). Ce sont les vertèbres les plus solides car sur elles repose la charge maximale. Le corps vertébral est très massif. Le trou vertébral est triangulaire. Le processus épineux est court et résistant car les muscles dorsaux qui s'y attachent sont puissants. On retrouve des processus transverses et des processus articulaires inférieurs et supérieurs permettant l'empilage des vertèbres.

4.2.2.2.2.2.4. Sacrum

C'est un os triangulaire formé de cinq vertèbres soudées (S1 à S5) qui s'articule en haut avec L5 et en bas avec le coccyx. Les ailes du sacrum jouent un rôle dans l'articulation sacro iliaque.

4.2.2.2.2.2.5. Coccyx

C'est un vestige de la queue des mammifères composé de quatre vertèbres soudées. C'est un os quasiment inutile mais très douloureux lors des chutes.

4.2.2.3. Le thorax osseux

C'est la cage thoracique. Elle comprend le sternum (en avant), les côtes (sur les côtés) et les vertèbres thoraciques (en arrière). Elle protège les organes vitaux et soutient la ceinture scapulaire, qui permet le rattachement des membres supérieurs au squelette axial. Elle permet aux muscles du dos, de la poitrine et des épaules de s'attacher. Entre chaque côte, les espaces intercostaux contiennent les muscles intercostaux.

4.2.2.3.1. Le sternum

C'est un os plat, allongé (15 cm), provenant de trois os fusionnés : le manubrium sternal, le corps du sternum et le processus xiphoïde.

Le manubrium sternal s'articule avec les clavicules et les deux premières paires de côtes. Il présente un repère anatomique (un relief osseux) qui s'appelle l'incisure jugulaire. Ce repère correspond à la vertèbre T2.

Le corps du sternum s'articule avec les côtes de la deuxième paire à la septième paire. L'angle sternal est un repère anatomique qui correspond aux vertèbres T4 et T5.

Entre le corps du sternum et le processus xiphoïde, l'articulation sternale inférieure est un repère anatomique correspondant à la vertèbre T9.

4.2.2.3.2. Les côtes

Il y en a douze. Il y a sept paires de vraies côtes (1 à 7) et cinq paires de fausses côtes (8 à 12). Les vraies côtes présentent une liaison directe avec le sternum. Les fausses côtes présentent une liaison indirecte (8 à 10) ou aucune liaison (11 et 12 : côtes flottantes) avec le sternum. Les côtes sont des os plats et recourbés qui présentent une tête. La tête s'articule avec les vertèbres thoraciques au niveau des facettes costales. Le col de la côte soutient la tête et amorce un changement de direction.

4.2.2.3.3. Les vertèbres thoraciques

Confer 4.2.2.2.2.2..

4.2.3. Le squelette appendiculaire

Il est constitué de ceintures permettant l'attache des membres au squelette axial. Les ceintures scapulaires concernent les membres supérieurs. Les ceintures pelviennes concernent les membres inférieurs. Chaque membre est constitué de trois segments osseux reliés entre eux par des articulations.

4.2.3.1. Ceinture scapulaire et membres supérieurs

4.2.3.1.1. Ceinture scapulaire

Elle s'appelle aussi la ceinture pectorale. Elle est constituée de deux os : la clavicule, située en avant, et l'omoplate, située en arrière. Les épaules constituent l'ensemble des ceintures scapulaires et des muscles. Les ceintures scapulaires sont légères, mobiles et flexibles. La clavicule est le seul os rattaché au squelette axial au niveau de la ceinture scapulaire.

4.2.3.1.1.1. Clavicule

4.2.3.1.1.1.1. Situation

C'est un os pair, sans axe de symétrie, situé dans la partie supérieure et antérieure du thorax. La clavicule est située au dessus de la première côte. Elle a une forme de S. Elle est concave en avant dans le tiers latéral. Elle est convexe en avant dans le tiers médial.

4.2.3.1.1.1.2. Présente à décrire

La clavicule présente à décrire deux faces, deux bords et deux extrémités.

La face supérieure présente un tiers externe large et aplati avec deux champs de rugosité. Le premier champ est situé le long du bord antérieur et permet l'attachement du muscle deltoïde. Le deuxième champ est situé le long du bord postérieur et permet l'attachement du muscle trapèze. Le tiers moyen est lisse. Le tiers interne est étroit et présente deux lignes de rugosité. La ligne antérieure permet l'attachement du muscle cléïdo occipital. La ligne postérieure permet l'attachement du muscle cléïdo mastoïdien.

La face inférieure est divisée en quarts. Le quart externe est large et porte la tubérosité coracoïdienne. Cette tubérosité contient le tubercule conoïde, sur lequel s'attache un ligament. Le quart externe présente un champ rugueux triangulaire qui reçoit le ligament trapézoïde. Dans la partie moyenne de la face inférieure (les deux quarts moyens) se trouve un relief osseux appelé gouttière du sous-clavier. Le quart interne est lisse et contient la tubérosité costale, sur laquelle est fixé le ligament costo-claviculaire. Dans le quart interne, une zone reçoit le muscle sterno-cléïdo-hyoïdien.

Le bord antérieur, concave en avant dans le tiers externe, est rugueux et présente le tubercule deltoïdien, sur lequel s'insère le muscle deltoïde. Le tiers interne du bord antérieur est convexe en avant, épais, et permet l'insertion du muscle grand pectoral.

Le bord postérieur présente dans son tiers externe une zone épaisse et rugueuse au niveau de laquelle s'insère le muscle trapèze.

Dans les deux tiers internes, il n'y a pas d'insertion musculaire mais des aponévroses.

L'extrémité externe est large et aplatie vers l'avant. Au niveau de cette extrémité, une facette articulaire permet l'articulation de la clavicule et de l'acromion, partie de l'omoplate. Il s'agit de l'articulation acromio claviculaire.

L'extrémité interne s'articule avec le manubrium costal, partie supérieure du sternum. Il s'agit de l'articulation sterno claviculaire.

4.2.3.1.1.3.Remarques

Les clavicules se fracturent facilement. Les épaules rentrent lors de leur fracture. Les clavicules permettent donc la séparation des épaules. Les clavicules sont sensibles aux contraintes musculaires.

4.2.3.1.1.2.Scapula (omoplate)

4.2.3.1.1.2.1.Situation

La scapula est un os plat, triangulaire, situé dans la partie postérieure du thorax entre la deuxième et la septième côte.

4.2.3.1.1.2.2.Présente à décrire

La scapula présente à décrire deux faces, trois bords et trois angles.

La face antérieure s'appelle aussi la face costale. Elle est excavée, creusée. La partie excavée s'appelle la fosse sous scapulaire. La partie centrale de cette fosse est la zone la plus creusée. Entre le quart supérieur et les trois quarts inférieurs se situe une dépression. En dessous de cette dépression se trouvent trois ou quatre crêtes osseuses qui convergent vers un même point, l'angle supéro externe (au dessus et en dehors). Sur la fosse sous scapulaire s'insère le muscle sous scapulaire. La fosse est délimitée par un pourtour. En dedans du pourtour s'insère le muscle grand dentelé. En dehors, une saillie osseuse volumineuse est séparée du bord externe par une gouttière.

La face postérieure s'appelle aussi la face dorsale. Elle est convexe, divisée en deux par l'épine de l'omoplate. Cette épine est une lame osseuse et détermine deux régions en divisant la face postérieure. Au dessus de l'épine se trouve la région sus épineuse. En dessous de l'épine se trouve la région sous épineuse. L'épine continue en dehors et se termine par l'acromion, surface articulaire permettant l'articulation acromio claviculaire. Les insertions musculaires du trapèze et du deltoïde se situent sur l'épine. En dessous de l'épine s'insère le ligament spino glénoïdien. Dans la fosse sus épineuse s'insère le muscle sus épineux. Dans la fosse sous épineuse s'insère le muscle sous épineux. La fosse sous épineuse est divisée par une crête. Dans la partie externe de la fosse sous épineuse se trouvent deux champs importants. Sur le champ inférieur, large, s'insère le muscle grand rond. Sur le champ supérieur, étroit, s'insère le muscle petit rond.

Le bord supérieur est court, tranchant et se termine par l'échancrure coracoïdienne, sur laquelle s'insèrent les ligaments coracoïdiens.

Le bord interne est long et mince. Dans la partie supérieure de ce bord s'insère le muscle angulaire. Dans la partie inférieure de ce bord s'insère le muscle rhomboïde. En avant de ce bord s'insère le muscle grand dentelé.

Le bord externe est oblique, mince et s'élargit à proximité du tubercule sous glénoïdien, sur lequel s'insère le muscle triceps.

L'angle supéro interne est presque droit et permet l'insertion du muscle angulaire.

L'angle inférieur est arrondi et permet l'insertion du muscle grand dorsal.

L'angle supéro externe est très épais et porte la cavité glénoïdale, surface articulaire permettant l'articulation de la scapula et de l'humérus. La cavité glénoïdale est ovale et présente plusieurs particularités. En son centre se trouve le tubercule glénoïdien. Vers l'avant de la cavité se trouve l'échancrure glénoïdienne. Au dessus de la cavité se trouve le tubercule sus glénoïdien, sur lequel s'insère le muscle biceps. En dessous de la cavité se trouve le tubercule sous glénoïdien, sur lequel s'insère le muscle triceps. Au niveau de l'angle supéro externe se situe l'apophyse coracoïde, permettant l'insertion de ligaments, nécessaires au maintien de l'articulation scapulo humérale, et du muscle petit pectoral.

4.2.3.1.2.Membre supérieur

Il est constitué de trois segments.

4.2.3.1.2.1.Humérus

4.2.3.1.2.1.1.Situation

C'est un os pair et long. Il s'articule en haut avec la cavité glénoïdale de la scapula et en bas avec le radius et le cubitus.

4.2.3.1.2.1.2.Présente à décrire

L'humérus présente à décrire une diaphyse et deux épiphyses distale et proximale.

La diaphyse est cylindrique dans la partie supérieure et devient prismatique dans les deux tiers inférieurs. La diaphyse présente à décrire trois faces et trois bords car elle est prismatique.

- La face externe, dans sa moitié supérieure, est lisse et présente un point d'insertion du muscle deltoïde. Un peu plus bas se situe le V deltoïdien, relief osseux en forme de V, sur lequel s'insère le muscle deltoïde. Dans la moitié inférieure de la face externe s'insère le muscle brachial antérieur.
- Sur la face interne, dans la région supérieure, se situe la gouttière bicipitale. La gouttière bicipitale fait suite à une gouttière beaucoup plus marquée, la gouttière intertubérositaire. La gouttière bicipitale est limitée par une lèvre externe, située sur le bord antérieur, sur laquelle s'insère le muscle grand pectoral, et par une lèvre interne, permettant l'insertion du muscle grand rond. Dans le fond de la gouttière s'insère le muscle grand dorsal. Dans la partie moyenne de la face interne, près du trou nourricier, se trouve une zone rugueuse où s'insère le muscle coraco brachial. Dans la moitié inférieure de la face interne s'insère le muscle brachial antérieur.
- La face postérieure est étroite dans sa partie supérieure et s'élargit dans sa partie moyenne. Au niveau moyen de la face postérieure, la face est rayée par la gouttière radiale, laissant passer le nerf radial. Au dessus de la gouttière, le long du bord externe, se situe l'insertion du muscle vaste externe. En dessous de la gouttière se situe l'insertion du muscle vaste interne, qui longe le bord interne.
- Le bord antérieur joint les faces interne et externe. Dans sa partie supérieure, il présente une zone d'insertion du muscle grand pectoral. Dans sa partie moyenne se trouve une branche du V deltoïdien. Dans sa partie inférieure, le bord s'arrondit et permet l'insertion du muscle brachial antérieur. Tout en bas, le bord antérieur se sépare en deux branches. Au milieu de ces deux branches se trouve la fossette coronoïdienne.
- Le bord externe est interrompu dans sa partie moyenne par la gouttière radiale. Dans sa partie inférieure, le bord externe permet l'insertion des muscles long supinateur et premier radial.
- Le bord interne est net et présente sur toute sa longueur une cloison intermusculaire interne qui permet la jonction des tissus à proximité.

L'épiphyse proximale est volumineuse. Elle est attachée au corps de l'humérus, la diaphyse, par le col chirurgical. Elle présente la tête humérale, qui correspond à une saillie articulaire. Cette tête est entourée de cartilage et s'articule avec la cavité glénoïdale de l'omoplate. Une grosse tubérosité appelée le trochiter surmonte la face externe de l'humérus. Il y a des ligaments sur le trochiter. Le muscle sus épineux s'y insère. En arrière du trochiter se trouvent les insertions du muscle sous épineux et du muscle petit rond. Une petite tubérosité appelée le trochin surmonte la face interne et porte l'insertion du muscle sous scapulaire. Des ligaments s'insèrent sur cette tubérosité.

L'épiphyse distale est constituée de trois parties : une portion articulaire, l'épitrôchlée et l'épicondyle.

- La portion articulaire présente la trochlée, surface articulaire ayant la forme d'une poulie. Au dessus de la trochlée se trouvent des fossettes. Sous une vue antérieure, en avant se trouve la fossette coronoïdienne. Sous une vue postérieure, en avant se trouve la fossette olécraniennne. A côté de la trochlée, du côté externe, une surface articulaire appelée le condyle est surmontée par la fossette sus condylienne. Entre le condyle et la trochlée se trouve une zone mixte, la zone conoïde, qui permet l'articulation avec la tête du radius.
- L'épitrôchlée est la saillie qui est située en dedans. On y retrouve les insertions du muscle rond pronateur, du muscle fléchisseur commun superficiel, du muscle palmaire et du muscle cubital antérieur.
- L'épicondyle est la saillie osseuse située au dessus du condyle vers dehors. L'épicondyle est moins proéminente que l'épitrôchlée. Elle porte des insertions musculaires permettant la commande des doigts de la main.

4.2.3.1.2.2. Radius

4.2.3.1.2.2.1. Situation

Le radius est un os long, pair. Il forme le squelette de l'avant bras avec le cubitus. Il est en position latérale, du côté du pouce. Il est articulé en haut avec l'humérus, en bas avec le carpe et en dedans avec le cubitus.

4.2.3.1.2.2.2. Présente à décrire

Le radius présente à décrire une diaphyse et deux épiphyses.

La diaphyse est prismatique, triangulaire et plus volumineuse en bas qu'en haut. Elle présente trois faces et trois bords.

- Sur la face antérieure, les deux tiers supérieurs de la diaphyse sont étroits et divisés en deux champs. Sur les deux champs interne excavé en gouttière et externe lisse et concave se trouve l'insertion du muscle fléchisseur propre du pouce. Sur le tiers inférieur, la face est plus large et présente l'insertion du muscle carré pronateur.
- La face postérieure est étroite en haut et plus large en bas. Au milieu de cette face se trouve un champ permettant l'insertion du muscle long abducteur du pouce. En dessous, une autre zone permet l'insertion du muscle court extenseur du pouce.
- La face externe présente en haut l'insertion du muscle court supinateur et plus bas l'insertion du muscle rond pronateur.
- Le bord antérieur est oblique en haut et descend à la verticale. Ce bord présente l'insertion du fléchisseur commun superficiel.
- Le bord postérieur est net et marqué, surtout dans sa partie moyenne.

- Le bord interne, ou bord interosseux, est voisin du cubitus. Il se détache d'une structure appelée la tubérosité bicipitale. Il bifurque en deux branches dans sa partie inférieure. La branche allant en arrière présente le ligament interosseux. En dessous de la tubérosité bicipitale s'insère le muscle fléchisseur commun profond.

L'épiphyse proximale est formée de la tête radiale, reliée à la diaphyse par une zone étranglée, le col. La tête radiale est une saillie articulaire volumineuse qui permet l'articulation avec le condyle de l'humérus. Le pourtour de la tête radiale permet l'articulation avec le cubitus et l'incisure radiale du cubitus. Au niveau du col, la tubérosité bicipitale présente l'insertion du muscle biceps.

L'épiphyse distale est plus volumineuse que l'épiphyse proximale et présente cinq faces.

- La face antérieure permet l'insertion du muscle carré pronateur dans sa zone supérieure. Plus bas, le tubercule lunarien est un champ rugueux qui permet l'articulation radio carpienne avec le carpe. Un ligament radio carpien antérieur est présent.
- La face postérieure est creusée par deux gouttières : une gouttière interne très large et une gouttière externe moins large. Ces gouttières permettent le passage des tendons des muscles de doigts (extenseur commun, extenseur propre du I et extenseur propre du II).
- La face interne est triangulaire. Dans sa partie supérieure se trouve l'insertion du muscle carré pronateur. Dans sa partie inférieure se trouve une surface articulaire excavée appelée la petite cavité sigmoïde. Cette cavité permet l'articulation avec le cubitus.
- La face externe présente deux gouttières laissant passer différents tendons. Au niveau antérieur de cette face s'insère le muscle long supinateur. Cette face se termine par un relief osseux particulier, l'apophyse styloïde, jouant un rôle dans l'articulation radio carpienne.
- La face inférieure n'est pas décrite.

4.2.3.1.2.3.Cubitus

4.2.3.1.2.3.1.Situation

C'est un os long et pair. Il s'articule en haut avec l'humérus, en bas avec le carpe et en dehors avec le radius. Il présente une double courbure.

4.2.3.1.2.3.2.Présente à décrire

Le cubitus présente à décrire une diaphyse et deux épiphyses.

La diaphyse présente trois faces et trois bords. Elle est plus large en haut qu'en bas.

- La face antérieure est excavée sur presque toute sa longueur. Elle présente l'insertion du muscle fléchisseur commun profond sur presque toute sa longueur. Dans la partie inférieure, à proximité d'une crête s'insère le muscle carré pronateur.
- La face interne part d'un relief osseux appelé l'apophyse coronoïde. La seule insertion est celle du muscle fléchisseur commun profond des doigts. Cette face se termine par l'apophyse styloïde.
- La face postéro externe présente une crête épaisse qui parcourt toute sa partie supérieure. Au dessus de cette crête se trouve un champ permettant l'insertion du muscle ancôné. En dessous de la crête se trouvent deux champs : un champ interne lisse permettant le passage d'un tendon pour le muscle cubital postérieur et un champ externe divisé par des crêtes obliques. Le champ externe supérieur permet l'insertion du muscle long abducteur du pouce. Le champ externe moyen permet l'insertion du muscle long extenseur du pouce. Le champ externe inférieur permet l'insertion du muscle extenseur propre de l'index.
- Le bord antérieur est large. S'y insère le muscle fléchisseur commun profond des doigts.
- Le bord postérieur est appelé crête cubitale. Dans sa partie moyenne, ce bord est sous cutané. S'y insèrent les muscles cubital postérieur, qui s'insère sur le bord externe, et cubital antérieur, qui s'insère sur le bord interne.
- Le bord externe est appelé bord interosseux. Il est mince et constitué de deux branches dans sa partie supérieure. La branche allant vers l'avant est épaisse. La branche allant vers l'arrière est saillante. La crête saillante allant vers l'arrière, appelée crête supinatrice, se termine en haut par un tubercule. Ce tubercule permet l'insertion du muscle court supinateur. Entre les deux branches s'insère le muscle court supinateur profond.

L'épiphyse proximale est volumineuse et présente deux saillies osseuses. Dans la région supérieure se situe l'olécrane. Dans la région antérieure se situe l'apophyse coronoïde.

- L'olécrane possède cinq faces. La face antérieure est articulaire. Elle se situe dans le plan vertical et s'articule avec la trochlée de l'humérus. La face supérieure, prolongée vers l'avant par le bec olécraniien, permet l'insertion du muscle triceps. La face postérieure est coincée entre les deux branches de la crête cubitale. La face externe est large et permet l'insertion des muscles triceps et ancôné. La face interne permet l'insertion des muscles triceps et fléchisseur commun profond.
- L'apophyse coronoïde possède quatre faces. Au niveau de sa face supérieure, l'apophyse coronoïde est articulaire et limitée en avant. La face antérieure est excavée et présente un champ rugueux, un tubercule, permettant l'insertion des muscles brachial antérieur, rond pronateur et fléchisseur commun superficiel des doigts. La face interne présente l'insertion du muscle

fléchisseur commun profond des doigts. La face externe permet l'insertion du muscle court supinateur.

L'épiphyse distale présente la tête cubitale, qui est rattachée à la diaphyse grâce à un col, et l'apophyse styloïde. Des ligaments permettent l'articulation avec le poignet.

4.2.3.1.2.4. Carpe, métacarpe et phalanges

Le carpe correspond au poignet. Il est constitué de huit os courts, les os carpiens. Ces os sont rangés en deux lignes transverses de quatre os chacune.

- La rangée supérieure, en allant de dehors vers dedans, présente le scaphoïde, le semi lunaire, le pyramidal et le pisiforme.
- La rangée inférieure, en allant de dehors vers dedans, présente le trapèze, le trapézoïde, le grand os et l'os crochu.

Le métacarpe correspond aux os de la main. Sur une main, il y a cinq métacarpiens. Chaque métacarpien présente une base proximale, un corps et une tête distale. Les métacarpiens sont numérotés de 1 à 5 en partant de l'extérieur, du pouce. Le premier métacarpien, le pouce, est plus court et plus trapu que les autres.

Les phalanges correspondent aux os des doigts. Chaque doigt a trois phalanges, sauf le pouce qui n'en a que deux. Les premières phalanges sont attachées au métacarpe. Ensuite viennent les deuxièmes phalanges (les phalangines) et les troisièmes (les phalanges). Chaque phalange présente une base proximale, un corps et une tête distale. Les deuxièmes phalanges présentent une tubérosité permettant l'attachement de chair formant la pulpe du doigt.

4.2.3.2. Ceinture pelvienne et membres inférieurs

4.2.3.2.1. Ceinture pelvienne

La ceinture pelvienne permet l'attache des membres inférieurs au squelette axial. Elle est constituée des deux os coxaux et du sacrum.

4.2.3.2.1.1. Os coxal (iliaque)

4.2.3.2.1.1.1. Situation

C'est l'os de la hanche. C'est un os plat. L'union des deux os coxaux forme le bassin. Ils sont réunis en avant par la symphyse pubienne. Ils sont réunis en arrière par le sacrum.

L'os coxal présente trois parties. La partie supérieure est l'ilium (ou ilion). La partie antéro inférieure est le pubis. La partie postéro inférieure est l'ischium (ou ischion). Ces trois parties se rejoignent au niveau de l'acétabulum.

4.2.3.2.1.1.2. Présente à décrire

L'os coxal présente à décrire deux faces et quatre bords.

La face externe présente trois parties.

- La partie moyenne, l'acétabulum, est une cavité sphéroïde permettant l'articulation avec le fémur, premier segment du membre inférieur. Le bord de l'acétabulum présente trois échancrures. L'échancrure ilio pubienne est située en avant et vers le haut. L'échancrure ilio ischiatique est située en haut et en arrière. L'échancrure ischio pubienne est située vers le bas. En avant de l'acétabulum se trouve l'éminence ilio pectinée. En arrière de l'acétabulum se trouve l'éminence ilio ischiatique.
- La partie supra acétabulaire, la fosse iliaque supérieure, est convexe vers l'arrière, limitée en haut par la crête iliaque, limitée en avant par le bord antérieur et limitée en arrière par le bord postérieur. Au niveau de cette fosse se trouvent des lignes semi circulaires, les lignes glutéales, au niveau desquelles s'insèrent les muscles glutéaux (les muscles fessiers). Dans la région postérieure s'insère le muscle grand fessier. Dans la région moyenne s'insère le muscle moyen fessier. Dans la région antérieure s'insère le muscle petit fessier.
- La partie infra acétabulaire, le pourtour du foramen obturé, présente en arrière une grosse tubérosité, la tubérosité ischiatique. Sur cette tubérosité s'insèrent les muscles biceps, demi tendineux, demi membraneux et grand adducteur. Sur la partie centrale, la branche ischio pubienne, s'insèrent les muscles grand adducteur et obturateur externe. En avant s'insèrent les muscles pectiné (au dessus de l'épine pubienne), grand droit, grand oblique (à côté de l'épine pubienne), moyen adducteur, petit adducteur et droit interne (en dessous de l'épine pubienne).

La face interne est divisée en deux parties par la ligne innominée. Le muscle petit psoas s'insère au niveau de cette ligne. Au dessus de cette ligne se trouvent la fosse iliaque interne (majoritairement occupée par l'insertion du muscle iliaque), la surface articulaire permettant l'articulation du sacrum et l'insertion de la masse sacro lombaire (le bas de la colonne vertébrale). En dessous de la ligne innominée se trouve une surface rectangulaire au niveau de laquelle s'insère le muscle obturateur interne. Sur le pourtour du foramen obturé se trouve l'insertion du muscle obturateur externe.

Le bord supérieur correspond à la crête iliaque, qui présente dans sa région antérieure le tubercule fessier. Définissons cette crête de l'avant vers l'arrière. En avant se trouve l'épine iliaque antéro supérieure, permettant l'insertion du muscle iliaque du côté interne et l'insertion des muscles tenseur du fascia lata et couturier du côté externe. Dans les deux tiers suivants s'insèrent les muscles grand oblique en externe et transverse en interne. Dans le tiers postérieur, oblique vers le bas, s'insèrent les muscles

grand fessier et grand dorsal et au niveau interne se trouve la masse sacro lombaire. Le tiers postérieur se termine par l'épine iliaque postéro supérieure.

Le bord antérieur présente, de haut en bas, l'épine iliaque antéro supérieure, l'échancrure innominée, l'épine iliaque antéro inférieure, l'éminence ilio pectinée et la surface inguinale du pubis.

Le bord postérieur présente, de haut en bas, l'épine iliaque postéro supérieure, l'échancrure interépineuse, l'épine iliaque postéro inférieure, la grande échancrure sciatique, l'épine sciatique, la petite échancrure sciatique et la tubérosité ischiatique.

Le bord inférieur correspond à la branche ischio pubienne. Dans la région antérieure se trouve une surface articulaire, la surface symphysaire, qui permet la soudure des deux os coxaux.

4.2.3.2.1.2.Sacrum

Confer 4.2.2.2.2.4..

4.2.3.2.2.Membre inférieur

4.2.3.2.2.1.Fémur

4.2.3.2.2.1.1.Situation

C'est un os long et le premier segment du membre inférieur. Il est articulé en haut avec l'os coxal. Il est articulé en bas avec le tibia et la rotule.

4.2.3.2.2.1.2.Présente à décrire

Le fémur présente à décrire une diaphyse et deux épiphyses.

La diaphyse est prismatique et triangulaire. Elle présente donc trois faces et trois bords.

- La face antérieure est convexe de haut en bas. Les trois quarts de cette face présentent l'insertion de muscle crural. Plus bas, deux points d'insertion permettent l'attachement du muscle sous crural.
- La face externe présente l'insertion du muscle crural. Cette insertion se prolonge jusqu'au bord postérieur.
- La face interne ne présente aucune insertion musculaire.
- Les bords interne et externe sont peu marqués. Ces bords présentent l'insertion du muscle crural.
- Le bord postérieur est plus important. On l'appelle la ligne âpre. Cette ligne est très marquée, saillante. Elle présente plusieurs insertions musculaires. Dans sa partie moyenne se trouvent deux lèvres interne et externe. La lèvre interne reçoit l'insertion du muscle vaste interne sur toute sa longueur. La lèvre externe reçoit l'insertion du muscle vaste externe sur toute sa longueur. Dans sa partie supérieure, la lèvre externe reçoit l'insertion du muscle grand fessier. Dans sa partie inférieure, la lèvre externe reçoit l'insertion du muscle court biceps. Entre les deux lèvres se trouvent, dans la région inférieure, l'insertion du muscle grand adducteur, qui remonte sur toute la longueur de la ligne âpre, dans la région moyenne, l'insertion du muscle moyen adducteur et, dans la région supérieure l'insertion du muscle petit adducteur. Dans la partie supérieure de la ligne âpre, on peut distinguer trois branches (trifurcation). La branche externe, appelée crête fessière, reçoit l'insertion des muscles grand fessier, vaste externe et grand adducteur. La branche interne, appelée crête du vaste interne, reçoit l'insertion du muscle vaste interne. La branche moyenne, appelée crête pectinéale, reçoit l'insertion du muscle pectiné. Dans la partie inférieure de la ligne âpre, on peut distinguer deux branches (bifurcation). La branche interne, peu marquée, présente une dépression permettant le passage des artères du membre inférieur. La branche interne reçoit l'insertion du muscle vaste interne et l'insertion d'une partie du muscle grand adducteur. La branche interne s'appelle la ligne supra condyloire médiale. La branche externe, plus nette, présente l'insertion du muscle court biceps et l'insertion d'une partie du muscle vaste externe. La branche externe s'appelle la ligne supra condyloire latérale. Entre ces deux branches, une surface libre de toute insertion s'appelle la surface poplitée.

L'épiphyse proximale est massive. Elle présente une tête, un col et deux tubérosités.

- La tête du fémur est une saillie arrondie, articulaire, s'articulant avec la cavité glénoïdale, l'acétabulum de l'os coxal.
- Le col correspond à la jonction entre la tête et la diaphyse. L'axe du col forme un angle de 125 à 140 degrés avec la diaphyse. Une personne âgée qui se casse le col du fémur décède rapidement.
- La première tubérosité, le grand trochanter, est une saillie située entre le col et la diaphyse. Elle présente trois faces, sur lesquelles s'insèrent des muscles. La face externe reçoit l'insertion des muscles vaste externe et moyen fessier. La face antérieure est étroite et présente l'insertion des muscles petit fessier, droit antérieur et une partie du vaste externe. La face supérieure permet l'insertion du muscle pyramidal.
- La deuxième tubérosité, le petit trochanter, est située en arrière et en dedans. Elle présente des insertions ligamentaires.

L'épiphyse distale est massive, articulaire. Elle présente deux condyles fémoraux séparés par l'échancrure intercondylienne et une trochlée articulée avec la rotule. Les condyles sont visibles sur une vue postérieure et inférieure. Les condyles externe et interne

présentent chacun deux faces. Les faces cutanées sont en contact avec la peau. Les faces intercondyliennes sont centrales. La face cutanée du condyle externe présente l'insertion des muscles jumeau externe et poplité et l'insertion du ligament latéral externe. La face intercondylienne du condyle externe présente l'insertion du ligament croisé antéro externe. La face cutanée du condyle interne présente l'insertion des muscles jumeau interne et grand adducteur et l'insertion du ligament latéral interne. La face intercondylienne du condyle interne présente l'insertion du ligament croisé postéro interne. La trochlée, visible sur une vue antérieure, est formée de deux joues qui ne sont pas identiques. La joue externe est plus haute que la joue interne.

4.2.3.2.2.2. Rotule

4.2.3.2.2.2.1. Situation

C'est un petit os aplati situé dans la région antérieure du genou. La rotule a une forme triangulaire.

4.2.3.2.2.2.2. Présente à décrire

La rotule présente à décrire deux faces et deux bords.

La face antérieure est palpable, sous cutanée et présente deux champs rugueux permettant des insertions. Le champ rugueux supérieur permet l'insertion du tendon du quadriceps. Le champ rugueux inférieur permet l'insertion du tendon rotulien.

La face postérieure est articulaire et s'articule avec la trochlée du fémur.

A la base de la rotule se trouve la capsule articulaire.

Les bords externe et interne présentent des insertions ligamentaires permettant le maintien de la rotule.

4.2.3.2.2.3. Tibia

4.2.3.2.2.3.1. Situation

C'est un os long situé dans la partie médiale de la jambe. Il s'articule en haut avec le fémur et en bas avec le péroné et l'astragale, os du pied.

4.2.3.2.2.3.2. Présente à décrire

Le tibia présente à décrire une diaphyse et deux épiphyses.

La diaphyse est prismatique et triangulaire. Elle présente trois faces et trois bords.

- La face externe présente dans ses deux tiers supérieurs l'insertion du muscle jambier antérieur. La partie inférieure ne présente pas d'insertion musculaire mais permet le passage de différents tendons.
- La face interne présente deux champs. Le champ postérieur permet l'insertion du ligament latéral interne. Le champ antérieur permet l'insertion des muscles de la patte d'oie (devant le muscle couturier, en haut le muscle droit interne, en bas le muscle demi tendineux). Le reste de la face est lisse, sous cutané et ne présente pas d'insertion musculaire.
- La face postérieure est large en haut. Dans sa partie supérieure, la ligne oblique définit deux parties. Cette ligne part de la facette péronière (petite zone articulaire) et va jusqu'au bord interne. La ligne oblique présente l'insertion du muscle soléaire. Au dessus de la ligne oblique, une surface importante triangulaire présente l'insertion du muscle poplité. En dessous de la ligne oblique, la face est divisée par une crête verticale. En dehors de cette crête se trouve l'insertion du muscle jambier postérieur. En dedans de cette crête se trouve l'insertion du muscle fléchisseur commun des orteils.
- Le bord antérieur, appelé crête tibiale, est saillant et sous cutané. Dans sa partie supérieure, la crête tibiale se prolonge par une tubérosité présentant l'insertion du tendon rotulien. Dans sa partie inférieure, la crête tibiale se prolonge pour former le bord antérieur de la malléole interne.
- Le bord externe, appelé bord interosseux, ne présente pas d'insertion musculaire mais une insertion ligamentaire.
- Le bord interne est peu marqué dans sa partie supérieure. Il devient plus saillant dans sa partie inférieure. Il permet l'insertion, dans sa partie moyenne, du muscle soléaire. En se prolongeant vers le bas, il constitue le bord postérieur de la malléole interne.

L'épiphyse proximale est volumineuse, déjetée en arrière et présente plusieurs faces.

- La face supérieure, appelée plateau tibial, est constituée de deux surfaces articulaires appelées cavités glénoïdales. Ces cavités s'articulent avec les condyles du fémur grâce aux ménisques. Les ménisques sont ovales. Le ménisque interne est associé à la cavité glénoïdale interne. Le ménisque externe est associé à la cavité glénoïdale externe. La cavité interne est plus haute et moins large que la cavité externe. Entre les deux cavités se trouve l'espace interglénoïdien, ayant la forme d'un sablier. Cet espace présente deux saillies osseuses appelées épines tibiales. L'épine antérieure est plus haute que l'épine postérieure. La surface de l'espace interglénoïdal située en avant, appelée surface préspinale, présente une capsule articulaire, l'insertion du ligament croisé antéro externe et deux cornes des ménisques (la corne antérieure du ménisque interne et la corne antérieure du ménisque externe). La surface de l'espace interglénoïdal située en arrière, appelée surface rétrospinale, présente une capsule articulaire, l'insertion du ligament croisé postéro interne et deux cornes des ménisques (la corne postérieure du

ménisque interne et la corne postérieure du ménisque externe).

- La face antérieure est triangulaire et présente la tubérosité tibiale, permettant l'insertion du tendon rotulien. De chaque côté de cette insertion se trouvent l'insertion des muscles vaste interne et vaste externe.
- La face postérieure permet l'insertion du ligament croisé et des muscles demi membraneux et poplité. Vers dehors se situe la facette articulaire péronière.
- La face interne présente l'insertion du ligament latéral interne et l'insertion des muscles de la patte d'oie.

L'épiphyse distale est moins volumineuse que l'épiphyse proximale et présente plusieurs faces.

- La face postérieure présente trois gouttières. Vers dedans, la première gouttière fait passer le tendon du muscle jambier postérieur. La gouttière centrale fait passer le tendon du muscle fléchisseur commun des orteils. Vers dehors, la troisième gouttière fait passer le tendon du muscle fléchisseur propre du gros orteil.
- Sur la face interne se trouve une apophyse épaisse, qui constitue une partie de la malléole interne. Cette apophyse présente des insertions ligamentaires.

4.2.3.2.2.4.Péroné (fibula)

4.2.3.2.2.4.1.Situation

C'est un os long, grêle, situé dans la partie latérale. Il s'articule en bas avec l'astragale et le tibia et en haut avec le tibia. C'est un os élastique présentant une torsion sur lui même.

4.2.3.2.2.4.2.Présente à décrire

Le péroné présente à décrire une diaphyse et deux épiphyses.

La diaphyse est prismatique et triangulaire dans ses deux tiers supérieurs. Elle présente trois faces et trois bords.

- La face externe, dans sa moitié supérieure, est excavée en gouttière. Elle présente en arrière l'insertion du muscle long péronier latéral postérieur, vers l'avant celle du muscle long péronier latéral antérieur et, dans la partie moyenne, celle du muscle court péronier latéral. Dans la partie inférieure se trouve une crête oblique de l'avant vers l'arrière qui détermine deux champs. Le champ antérieur correspond à la face de la malléole externe. Il est sous cutané. Le champ postérieur permet le passage de différents tendons.
- La face postérieure présente, dans sa partie supérieure, l'insertion du muscle soléaire. Dans sa partie moyenne et inférieure s'insère le muscle fléchisseur propre du gros orteil.
- La face interne, dans sa partie supérieure, présente l'insertion du muscle jambier postérieur. Dans sa partie moyenne, la face est divisée en deux par une crête. Vers l'avant de la crête s'insèrent les muscles extenseur propre du gros orteil et extenseur commun des orteils. Vers l'arrière de la crête s'insère le muscle jambier postérieur. Dans la partie inférieure s'insère le muscle péronier antérieur.
- Le bord antérieur est net. En bas de ce bord se forme la malléole externe. Sur ce bord s'insère le muscle extenseur commun des orteils.
- Le bord externe est saillant, surtout dans sa partie inférieure. Dans sa partie supérieure s'insère le muscle soléaire.
- Le bord interne est net dans sa partie supérieure et se confond en bas avec la malléole.

L'épiphyse proximale est caractérisée par une tête et un col. La tête est volumineuse et présente trois caractéristiques : une apophyse styloïde dans sa partie supérieure, une face articulaire vers l'intérieur et une face non articulaire vers l'extérieur. Cette face externe non articulaire présente l'insertion du muscle biceps fémoral. Au niveau du col, il y a insertion du muscle long péronier latéral.

L'épiphyse distale correspond à la malléole externe. Elle présente deux faces.

- La face externe est sous cutanée, lisse, et présente des insertions ligamentaires.
- La face interne présente, dans sa partie supérieure, le champ tibial, zone rugueuse permettant l'articulation avec le tibia. Elle présente une surface articulaire permettant l'articulation avec l'astragale. Sous cette surface se trouve une fossette présentant des insertions ligamentaires.

4.2.3.2.2.5.Tarse, métatarse et phalanges

Ils constituent le squelette du pied.

Le tarse est constitué de sept os : deux os situés en arrière constituant le tarse postérieur et cinq os constituant le tarse antérieur (cuboïde, scaphoïde et trois cunéiformes).

L'astragale, qui repose sur le calcanéum, s'articule en haut avec le tibia et le péroné et en bas avec l'os scaphoïde.

Le calcanéum est l'os le plus gros du pied. Sur la face postérieure de cet os s'insère le tendon d'Achille.

Le métatarse présente cinq métatarsiens avec, pour chacun, une base proximale, un corps et une tête distale. Le premier métatarsien est plus court et correspond au gros orteil. Tout au bout, il y a trois phalanges par orteil, sauf pour le gros qui n'en a que deux.

Le pied repose sur les parties antérieure, postérieure et latérale de la face plantaire. Les points d'appui sont délimités en avant par les phalanges des orteils et en arrière par le calcanéum. Les os du pied sont organisés en arcs. Cette organisation constitue la voûte plantaire.

4.2.4. Les articulations

Une articulation est un point de contact entre différents os. La fonction essentielle de l'articulation est la mobilité du squelette. La fonction secondaire est la protection de certaines structures.

4.2.4.1. Classification

La classification structurale est fondée sur les matériaux qui permettent d'unir les différents os et sur la présence ou l'absence d'une cavité articulaire. Il y a trois types d'articulation : fibreuse, cartilagineuse et synoviale.

La classification fonctionnelle se fonde sur le mouvement permis par l'articulation. Il y a trois types d'articulation : immobile (synarthrose), semi mobile (amphiarthrose) et mobile (diarthrose).

4.2.4.1.1. Articulations fibreuses

Les os sont reliés entre eux par du tissu conjonctif dense. Pour ces articulations, il n'y a ni de cavité articulaire ni de cartilage. Le degré de mouvement est variable selon la longueur des fibres de tissu conjonctif. En général, les articulations fibreuses sont immobiles. Il y a trois types d'articulations fibreuses : sutures, syndesmoses et gomphoses.

4.2.4.1.1.1. Sutures

Ce sont des coutures au niveau du crâne. Elles sont complètement rigides et maintiennent les os les uns contre les autres.

4.2.4.1.1.2. Syndesmoses

Le tissu conjonctif prend la forme d'un faisceau ou d'une membrane. Selon la longueur du faisceau ou de la membrane, la mobilité est plus ou moins importante.

4.2.4.1.1.3. Gomphoses

Elles correspondent à une cheville qui rentre dans une cavité. Par exemple, les dents rentrent dans les gencives par gomphoses.

4.2.4.1.2. Articulations cartilagineuses

Les os sont unis par du cartilage. Il n'y a pas de cavité articulaire. Il en existe deux types : les synchondroses et les symphyses.

4.2.4.1.2.1. Synchondroses

Les os sont unis par du cartilage hyalin. En bas âge, les synchondroses sont des sites de croissance osseuse. Petit à petit, il y a ossification et immobilisation des synchondroses.

4.2.4.1.2.2. Symphyses

Elles correspondent à des surfaces articulaires osseuses jointes entre elles. On y trouve du cartilage hyalin. Entre les deux surfaces articulaires se trouve un coussinet, qui sert d'amortisseur. On trouve des symphyses entre chaque vertèbre.

4.2.4.1.3. Articulations synoviales (diarthroses)

Les os sont unis par l'intermédiaire d'une cavité remplie de liquide synovial. Ces articulations permettent une grande liberté de mouvement. On retrouve ces articulations au niveau des membres inférieurs et supérieurs.

4.2.4.1.3.1. Structure de l'articulation synoviale

On trouve du cartilage articulaire (hyalin) lisse et luisant qui recouvre la surface des os. La fonction du cartilage articulaire est l'absorption de la compression au niveau des extrémités osseuses.

On trouve une cavité articulaire, espace rempli de liquide synovial.

On trouve une capsule articulaire, qui entoure la cavité articulaire. Cette capsule est constituée de deux couches : une couche externe fibreuse fixée au périoste des os et une couche interne appelée la membrane synoviale (fragile).

Le liquide synovial occupe tout l'espace de la cavité articulaire. L'acide hyaluronique donne au liquide la même consistance qu'un

blanc d'œuf.

Les ligaments renforcent l'articulation. Les ligaments capsulaires renforcent la capsule fibreuse.

Les coussinets adipeux, qui servent d'amortisseurs, se situent entre la capsule fibreuse et la membrane synoviale.

Les ménisques sont des cartilages qui permettent d'augmenter la stabilité de l'articulation.

Les gaines de tendon et les bourses de tendon sont des pochettes de lubrifiant. Le lubrifiant diminue la friction articulaire. Les bourses de tendon, qui sont des sacs fibreux, sont présentes là où les ligaments, les muscles et les tendons frottent sur les os. Les gaines de tendon sont des bourses allongées contenant du liquide synovial et entourant un tendon. Ces gaines empêchent la friction avec la structure osseuse.

4.2.4.1.3.2. Facteurs influençant la stabilité des articulations

Il y a trois facteurs.

Le premier facteur est la nature des surfaces articulaires. Il a un rôle minime dans la stabilité des articulations car beaucoup de surfaces articulaires sont peu profondes. Un emboîtement qui n'est pas optimal diminue la stabilité.

Le deuxième facteur est le nombre et la position des ligaments. Les ligaments lient les os et permettent d'orienter les mouvements. Les ligaments sont là pour empêcher tout mouvement excessif des articulations. Plus il y a de ligaments, plus l'articulation est stable. La seule présence de ligaments ne suffit pas à stabiliser les articulations.

Le troisième facteur, le plus important, est le tonus musculaire. Il concerne les muscles situés au niveau des articulations et les tendons des muscles. Même au repos, les muscles présentent une contraction minimale.

4.2.4.1.3.3. Mouvements permis par les articulations synoviales

Quand un muscle se contracte, un mouvement est permis. Il y a deux types de mouvement au niveau de l'orientation : le mouvement non axial est un mouvement de glissement ; le mouvement axial s'oriente dans tous les plans de l'espace.

Les mouvements peuvent avoir des amplitudes variables. Il y a quatre types de mouvement au niveau de l'amplitude.

- Le mouvement de glissement (non axial) est le plus simple. C'est le glissement d'une surface sur une autre. On retrouve ce type de mouvement au niveau du tarse et du carpe.
- Le mouvement angulaire permet de diminuer ou d'augmenter l'angle entre deux os. Le premier type de mouvement angulaire est la flexion, mouvement de replis diminuant l'angle de l'articulation. Le deuxième type de mouvement angulaire est l'extension, mouvement de replis augmentant l'angle de l'articulation. Le troisième type de mouvement angulaire est l'abduction, mouvement écartant un membre du plan médian du corps. Le quatrième type de mouvement angulaire est l'adduction, mouvement rapprochant un membre du plan médian du corps. Le cinquième type de mouvement angulaire est la circumduction, mouvement que décrit un membre qui fait un cercle dans l'espace.
- Le mouvement de rotation concerne le mouvement d'un os autour d'un axe.
- Les mouvements spéciaux sont la supination et la pronation. Ils concernent uniquement les mouvements du radius autour du cubitus. Dans le cas de la supination, les paumes de la main sont vers le haut et les deux os sont parallèles. Dans le cas de la pronation, les paumes sont vers le bas et les deux os se croisent.

4.2.4.1.3.4. Types d'articulation synoviale

Il y a six catégories d'articulation, dépendant de la forme des surfaces articulaires.

- Pour les articulations planes, les deux surfaces articulaires sont plates, accolées l'une sur l'autre. Le mouvement possible est celui du glissement.
- Pour les articulations trochléennes, une saillie osseuse convexe s'ajuste à la saillie osseuse concave d'un autre os. Les seules possibilités de mouvement sont la flexion et l'extension (articulation du coude).
- Pour les articulations trochoïdes (articulations à pivot), une extrémité arrondie ou conique s'adapte à un anneau osseux. Le seul mouvement possible est la rotation (articulation entre les vertèbres C1 et C2, articulation entre le radius et le cubitus au niveau proximal).
- Pour les articulations condyliennes, une surface articulaire convexe s'ajuste dans la cavité concave d'un autre os. Ces articulations correspondent à une ellipse pleine qui s'ajuste à une ellipse creuse. Tous les mouvements sont possibles (articulations entre les métacarpes et les phalanges, articulation du poignet).
- Pour les articulations en selle, une surface concave dans un sens s'ajuste à une autre surface convexe dans l'autre sens. Les mouvements possibles sont vers l'avant et vers l'arrière (articulation entre le sternum et la clavicule).
- Pour les articulations sphéroïdes (appelée rotule mécanique ou énarthrose), une sphère pleine s'ajuste à une sphère creuse. Tous les mouvements sont possibles (articulation de la hanche, articulation de l'épaule).

Dans tous ces types d'articulation, l'emboîtement des surfaces peut être plus ou moins complet. Ce degré d'emboîtement s'exprime sous le terme de congruence. Plus la congruence est élevée, meilleur est l'emboîtement. La congruence est un facteur de stabilité.

4.2.4.1.3.5. Quelques articulations synoviales

4.2.4.1.3.5.1. Articulation de l'épaule

Elle permet de relier les membres supérieurs au squelette axial. Il y a trois articulations au niveau de l'épaule.

- L'articulation scapulo humérale est l'articulation entre l'omoplate et l'humérus. Elle unit la cavité glénoïdale de l'omoplate à la tête humérale. Elle est mobile mais pas du tout stable (faible congruence), malgré la présence d'un bourrelet. Elle présente une capsule articulaire très lâche (elle procure une grande liberté de mouvement). Elle présente de nombreux ligaments, permettant de renforcer l'articulation. Le ligament coraco huméral unit le processus coracoïde de l'omoplate au grand tubercule de l'humérus. Le rôle de ce ligament est d'épaissir l'articulation et de supporter le poids du membre. Les trois ligaments gléno huméraux renforcent la partie antérieure de la capsule articulaire. Le ligament huméral transverse relie le grand tubercule de l'humérus au petit tubercule. Des bourses et des gaines de tendon sont présentes. Les tendons de l'articulation sont les principaux facteurs de la stabilité. Le tendon du chef long du muscle biceps brachial est entouré d'une gaine de tendons et a pour objectif de maintenir la tête de l'humérus dans la cavité glénoïdale. L'ensemble des quatre autres tendons (tendons des muscles sub scapulaire, supra épineux, infra épineux, petit rond) forme la coiffe des rotateurs.
- L'articulation acromio claviculaire est l'articulation entre la clavicule et l'acromion de l'omoplate.
- L'articulation sterno claviculaire est l'articulation entre le sternum et la clavicule.

4.2.4.1.3.5.2. Articulation de la hanche (articulation coxo fémorale)

Il s'agit d'une rotule mécanique (articulation sphéroïde) permettant tous les mouvements possibles. Il y a moins d'amplitude de mouvement que pour l'articulation de l'épaule. Cette articulation est formée par l'emboîtement de la tête du fémur dans l'acétabulum de l'os coxal. La tête du fémur rentre facilement dans la cavité. L'articulation est renforcée par un anneau de cartilage fibreux. Cette articulation est très stable. Une capsule articulaire épaisse enferme complètement l'articulation.

Quatre ligaments renforcent l'articulation.

- Le ligament ilio fémoral est situé dans la face antérieure de l'articulation.
- Le ligament pubo fémoral est triangulaire, situé dans la face antérieure de l'articulation.
- Le ligament ischio fémoral est situé dans la face postérieure de l'articulation.
- Le ligament de la tête fémorale est interne, situé dans la capsule articulaire (les trois ligaments précédents sont externes).

Les tendons présents ne sont pas les principaux facteurs de stabilité.

4.2.4.1.3.5.3. Articulation du genou (articulation fémoro tibiale)

C'est l'articulation la plus grosse et la plus complexe. Cette articulation est divisée en trois articulations, dont une seule présente une capsule articulaire : les articulations fémoro patellaire (concernant le fémur et la rotule, présentant une capsule), médiale et latérale.

La cavité articulaire, recouverte d'une capsule, contient du liquide synovial.

Des ligaments sont présents. Le ligament patellaire prolonge le tendon du quadriceps fémoral. Les ligaments extra capsulaires, situés en dehors de la capsule, sont les ligaments collatéraux, le ligament poplité oblique et le ligament poplité arqué.

- Le ligament collatéral fibulaire est tendu entre l'épicondyle latéral du fémur et la tête de la fibula. Le ligament collatéral tibial est tendu entre l'épicondyle médial du fémur et le condyle médial du tibia.
- Les ligaments poplité oblique et poplité arqué sont visibles sous une vue postérieure.

Les ligaments intracapsulaires rassemblent les ligaments croisés, se croisant en formant un X. Leur rôle est de prévenir un glissement de l'articulation du genou.

- Le ligament croisé antérieur monte en oblique depuis la surface intercondyloïde du tibia jusqu'au condyle latéral du fémur. Ce ligament est relâché lorsque le genou est en flexion et tendu lorsque le genou est en extension.
- Le ligament croisé postérieur monte en oblique depuis la partie postérieure de la surface intercondyloïde du tibia jusqu'au condyle médial du fémur. Il évite une trop grande flexion de l'articulation du genou.

Les ligaments du genou et le tendon du quadriceps permettent la stabilité de l'articulation du genou. Plus la tonicité musculaire est élevée, moins on risque de se blesser.

4.2.4.2. Déséquilibres des articulations

4.2.4.2.1. Blessures courantes

4.2.4.2.1.1. Entorses

Une entorse est une élongation ou une déchirure des ligaments de l'articulation (cheville, genou par exemple). Si la déchirure est partielle, la réparation se fait d'elle-même. Si la déchirure est totale, une opération chirurgicale est nécessaire : soit on recoud les ligaments, soit on fait de la ligamentoplastie (tendons artificiels).

4.2.4.2.1.2. Lésions du cartilage

Elles se produisent lors de pressions trop importantes. Souvent, on les rencontre au niveau de l'articulation du genou, constituant une lésion des ménisques. Les ménisques ne sont pas vascularisés. Il n'y a donc pas de réparation possible.

4.2.4.2.1.3. Luxations

Elles sont associées à des entorses. Une luxation est un déplacement des os en dehors de l'articulation. Elle se réduit en replaçant l'os dans son articulation. Les luxations les plus fréquentes sont celles de l'épaule. Il faut replacer la tête de l'humérus dans la cavité glénoïdale de l'omoplate.

4.2.4.2.2. Inflammations et maladies

4.2.4.2.2.1. Bursite

C'est une inflammation des bourses de tendons à cause de frottements excessifs. Les bourses perdent de leur liquide synovial. Le liquide se répand et fait gonfler l'articulation.

4.2.4.2.2.2. Tendinite

C'est une inflammation des gaines de tendons, à cause d'une utilisation excessive des tendons, avec une mauvaise récupération.

4.2.4.2.2.3. Arthrite

Cette maladie se caractérise par une rougeur, une douleur et une raideur des articulations. Elle touche la membrane synoviale des articulations.

L'arthrite aiguë est due à une infection bactérienne.

L'arthrite chronique comprend trois maladies.

- L'arthrose touche les sujets âgés et provoque des excroissances osseuses des doigts.
- La polyarthrite rhumatoïde touche les femmes ayant entre 40 et 50 ans. Très invalidante, cette maladie provoque des excroissances osseuses dans tout le corps.
- L'arthropathie goutteuse, appelée la goutte, est due à une présence excessive d'acide urique dans le sang. Ce produit toxique se stocke dans les articulations et provoque des gonflements. Cette maladie touche surtout les hommes de plus de 50 ans.

4.2.4.2.3. Vieillesse

Les articulations sont très fonctionnelles jusqu'à l'âge de 50 ans. Une usure intervient à partir de cet âge. Une raideur du système articulaire apparaît, provoquant une perte d'amplitude dans les mouvements. La pratique d'une activité physique retarde les effets du vieillissement au niveau des articulations, à condition que l'activité soit pratiquée correctement. Une pratique trop intense peut engendrer l'usure des articulations. Les activités aquatiques sont recommandées aux personnes âgées pour éviter l'usure des articulations.

5. Myologie, le système musculaire

Il existe les muscles cardiaque, lisse (tube digestif) et squelettique. Nous nous intéresserons dans ce cours au muscle squelettique, responsable des différents mouvements.

5.1. Mécanique musculaire

Différents facteurs influencent la force et la rapidité de contraction des muscles. Les premiers facteurs sont les types de fibres musculaires. Le deuxième facteur est la charge que l'on veut soulever. Les troisièmes facteurs sont les systèmes de levier et l'agencement des faisceaux musculaires.

5.1.1. Systèmes de levier

5.1.1.1. Définition

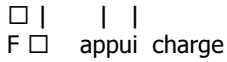
Un levier permet d'établir une relation entre les os et les muscles. C'est une barre rigide se déplaçant autour d'un point fixe, le point d'appui (ou pivot). Cette barre doit recevoir une force. Cette force correspond au travail nécessaire pour vaincre la charge.

5.1.1.2. Dans le corps humain

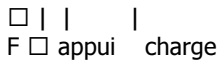
Les articulations sont les points d'appui. Les os sont les leviers. La contraction musculaire correspond à la force appliquée. Les différents tissus et les os correspondent à la charge à soulever.

5.1.1.3. Différents leviers

Un levier de puissance est un levier qui fonctionne avec un avantage mécanique. La charge est située près du point d'appui. La force est située loin du point d'appui. Une petite force suffit à faire lever une charge importante. La charge est soulevée lentement.



Un levier de vitesse fonctionne avec un désavantage mécanique. La charge est située loin du point d'appui. La force est située à proximité du point d'appui. Une force importante est nécessaire pour soulever la charge. La charge est déplacée rapidement.



Pour un levier de premier genre, le point d'appui est situé entre la charge et la force, exactement au milieu. Par exemple, lorsqu'on lève la tête ou qu'on la descend, il s'agit d'un levier de premier genre.

Dans un levier de deuxième genre, la force est sur une extrémité et le point d'appui sur l'autre. La charge est entre les deux. Lorsqu'on veut se mettre sur la pointe des pieds, le point d'appui est l'extrémité des orteils. La charge est le centre de gravité. Il faut exercer une force au niveau des muscles du mollet.

Dans un levier du troisième genre, la charge est sur une extrémité et le point d'appui de l'autre. La force est entre les deux. On retrouve ce levier lorsqu'on lève une charge avec l'avant bras.

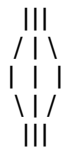La disposition des trois éléments d'un levier (charge, point d'appui, force) peut modifier la vitesse de contraction musculaire, l'amplitude du mouvement et l'importance de la charge.

5.1.2. Agencement des faisceaux musculaires

Un muscle est constitué de faisceaux musculaires, agencés différemment selon le muscle.

5.1.2.1. Agencement parallèle

Dans l'agencement parallèle, les axes longitudinaux des faisceaux sont parallèles à l'axe du muscle. Il y a deux types d'agencement parallèle : agencement en courroie, en lignes droites (muscle couturier), ou agencement fusiforme, en lignes courbes formant un ventre (muscle biceps).



5.1.2.2. Agencement penné

Les faisceaux sont courts et s'attachent sur un tendon qui suit l'axe du muscle. L'attache se fait en diagonale. Si les faisceaux sont attachés d'un seul côté, on parle d'agencement unipenné (muscle long extenseur des orteils). Si les faisceaux sont attachés des deux côtés, on parle d'agencement bipenné (muscle droit de la cuisse).



5.1.2.3. Agencement convergent

L'origine des faisceaux est très large. Les faisceaux aboutissent à un tendon unique (muscle grand pectoral).

|/
·
|\

5.1.2.4. Agencement circulaire

On retrouve cet agencement au niveau des sphincters.

\\/
·
/|\

5.2. Les muscles squelettiques

5.2.1. Interactions entre les muscles squelettiques

Les muscles squelettiques sont répartis en trois groupes fonctionnels.

5.2.1.1. Agoniste

Un muscle agoniste est un muscle responsable du mouvement.

5.2.1.2. Antagoniste

Un muscle antagoniste est un muscle qui s'oppose au mouvement ou qui produit l'effet contraire.

Quand l'agoniste est contracté, l'antagoniste est étiré.

La dénomination agoniste/antagoniste est spécifique au mouvement. Par exemple, pour un mouvement du bras, le muscle agoniste est soit le biceps, soit le triceps, en fonction du sens du mouvement.

5.2.1.3. Synergique

Un muscle synergique est un muscle qui aide l'agoniste en favorisant le mouvement ou en diminuant les mouvements parasites.

5.2.2. Noms des muscles squelettiques

5.2.2.1. Situation

Certains noms de muscles indiquent clairement l'endroit où se trouve le muscle (muscles intercostaux).

5.2.2.2. Forme

Le nom dépend de la forme (muscles deltoïde, trapèze).

5.2.2.3. Taille

Le nom dépend de la taille (muscles petit rond, grand rond).

5.2.2.4. Direction des fibres musculaires

Par exemple, le muscle grand droit de la cuisse possède des fibres musculaires droites.

5.2.2.5. Nombre d'origine (chef)

Par exemple, le biceps présente deux chefs. Le triceps présente trois chefs.

5.2.2.6. Points d'origine et/ou d'insertion

Par exemple, le muscle sterno cléido mastoïdien a deux origines, au niveau du sternum et au niveau de la clavicule. L'insertion de ce muscle se fait au niveau du processus mastoïde de l'os temporal.

Une origine est le point d'attache d'un muscle qui demeure relativement fixe pendant la contraction musculaire.

Une insertion correspond au point d'attache mobile du muscle.

5.2.2.7. Action du muscle

Il y a des muscles fléchisseurs, abducteurs, extenseurs, etc.

5.3. Principaux muscles squelettiques

5.3.1. Muscles du cou et de la colonne vertébrale

Ils permettent les mouvements de la tête et du tronc.

5.3.1.1. Mouvements de la tête

Ils sont assurés par des muscles dont au moins une extrémité se trouve sur le squelette axial.

5.3.1.1.1. Fléchisseurs de la tête

Les principaux sont les quatre muscles sterno cléïdo mastoïdiens (deux de chaque côté). Ils sont situés sur la face antéro latérale du cou. Ils constituent un repère musculaire important. Leur origine est le manubrium sternal et la clavicule. Leur insertion est le processus mastoïde de l'os temporal. Lors de la contraction des quatre muscles, on peut fléchir la tête. Lorsque ces muscles présentent un spasme, on a un torticolis.

5.3.1.1.2. Mouvements latéraux

Les muscles sterno cléïdo mastoïdiens permettent ces mouvements lors de la contraction d'un seul côté de la tête.

Les trois muscles scalènes (moyen, antérieur et postérieur) sont situés en profondeur. Leur origine se situe au niveau des processus transverses des vertèbres cervicales. Leur insertion se situe au niveau des deux premières paires de côtes.

5.3.1.1.3. Extenseurs de la tête

L'extension de la tête est assurée par les deux muscles splénius (de la tête et du cou). Ce sont des muscles profonds et larges. Leur origine se situe au niveau des processus épineux des vertèbres de C7 à T6. L'insertion du splénius de la tête se situe au niveau du processus mastoïde de l'os temporal et de l'os occipital. L'insertion du splénius du cou se situe au niveau des processus transverses des vertèbres de C2 à C4.

5.3.1.2. Mouvements du tronc

Ce sont des mouvements importants réalisés grâce à des muscles importants. Ces muscles permettent de garder une bonne posture et d'éviter une déformation de la colonne vertébrale.

5.3.1.2.1. Extension, hyperextension

Les muscles d'extension et d'hyperextension sont des muscles profonds constituant une colonne large et épaisse. Cette colonne s'étire du sacrum jusqu'au crâne.

Les muscles érecteurs du rachis se trouvent de chaque côté de la colonne vertébrale et sont divisés en trois groupes. Chaque groupe présente trois colonnes.

- Le premier groupe concerne les muscles ilio costaux (des lombes, du thorax et du cou). Ce sont les muscles les plus latéraux. Leur origine et leur insertion varient selon qu'il s'agisse des lombes, du thorax ou du cou.
- Le deuxième groupe concerne les muscles longissimus (du thorax, du cou et de la tête). Ils ont une situation intermédiaire. Ils passent entre les processus transverses et les processus épineux des vertèbres.
- Le troisième groupe concerne les muscles épineux (du thorax, du cou et de la tête). Ils ont une position médiane. Ils sont près de la colonne vertébrale. Au niveau de la tête et du cou, les colonnes sont mal définies.

Les muscles semi épineux se trouvent au niveau du thorax, du cou et de la tête. Ils sont situés en profondeur. Ils prennent leur origine au niveau des processus transverses des vertèbres C7 à T12.

- Le muscle semi épineux de la tête s'insère sur l'os occipital.
- Le muscle semi épineux du cou s'insère sur les premières vertèbres cervicales.
- Le muscle semi épineux du thorax s'insère sur les premières vertèbres thoraciques.

Le muscle carré des lombes est charnu. Son origine se situe sur la crête iliaque. Il s'insère au niveau des processus transverses des premières vertèbres lombaires.

5.3.1.2.2. Flexion latérale

Il y a flexion latérale lorsqu'il y a contraction d'un seul côté des muscles érecteurs du rachis et lorsqu'il y a contraction du carré des lombes.

5.3.2. Muscles permettant les mouvements de la scapula

Il y a coopération de plusieurs muscles.

5.3.2.1. Elévation de la scapula

Pour élever la scapula interviennent plusieurs muscles.

5.3.2.1.1. Le trapèze

Le trapèze est un muscle superficiel situé dans la région postérieure du thorax. Il est constitué de plusieurs faisceaux. Des faisceaux supérieurs descendent vers la scapula. Des faisceaux moyens sont au même niveau que la scapula. Des faisceaux inférieurs montent vers la scapula. L'origine va de l'os occipital, en passant par les vertèbres cervicales, jusqu'à certaines vertèbres thoraciques. Au niveau des vertèbres thoraciques, l'origine se situe sur les processus épineux. L'insertion se situe au niveau de l'acromion de la scapula et de l'épine de la scapula.

5.3.2.1.2. Elévateur de la scapula

Il est situé dans la région postérieure du thorax. Il est rubané (en forme de courroie). Il a pour origine les processus transverses des vertèbres cervicales C1 à C4. L'insertion se situe sur le bord médial supérieur de la scapula.

5.3.2.2. Abaissement de la scapula

Cet abaissement se fait contre résistance. Interviennent les muscles trapèze (faisceaux inférieurs) et dentelé antérieur.

Le muscle dentelé antérieur est situé sous la scapula. Son origine se situe au niveau des premières côtes. Son insertion se situe au niveau du bord médial de la scapula.

5.3.2.3. Avancement de la scapula (vers l'avant)

Intervient le muscle dentelé antérieur.

5.3.2.4. Rétroaction de la scapula (vers l'arrière)

Interviennent les muscles trapèze (faisceaux moyens) et rhomboïdes.

Les muscles rhomboïdes sont au nombre de deux (petit et grand rhomboïdes). Ils sont situés sous le trapèze et joignent la colonne et la scapula. Ils s'insèrent sur le bord médial de la scapula.

- Le petit rhomboïde prend son origine au niveau des processus épineux des vertèbres C7 à T1.
- Le grand rhomboïde prend son origine sur les processus épineux des vertèbres T2 à T5.

5.3.2.5. Rotation de la scapula

Interviennent les muscles dentelé antérieur et trapèze.

5.3.3. Muscles de l'articulation de l'épaule

Beaucoup de muscles sont présents. Beaucoup sont rattachés à l'humérus. La majorité de ces muscles a pour origine la ceinture scapulaire. Quelques uns sont rattachés au squelette axial.

La coiffe des rotateurs est constituée par les quatre muscles supra épineux, infra épineux, petit rond et sub scapulaire.

5.3.3.1. Flexion du bras

Les muscles permettant cette flexion sont situés dans la partie antérieure de l'épaule.

5.3.3.1.1. Grand pectoral

Il est agoniste dans la flexion du bras. Il est large, en éventail, situé dans la partie supérieure du thorax. Son origine est large : elle va de la clavicule jusqu'au sternum et passe par les premières paires de côtes. Les fibres convergent en un seul point situé sur le grand tubercule de l'humérus. Le muscle grand pectoral est superficiel.

5.3.3.1.2. Deltoïde

Il est synergique du muscle grand pectoral dans la flexion du bras. Il représente la masse charnue de l'épaule. Il est épais. Son origine se situe presque au même niveau que le trapèze (au niveau de l'acromion, dans la partie externe de la clavicule). Il s'insère sur la tubérosité deltoïdienne de l'humérus.

5.3.3.1.3. Coraco brachial

Il est synergique du muscle grand pectoral dans la flexion du bras. Il est petit et profond. Son origine se situe au niveau du processus coracoïde de la scapula. Il s'insère sur la face interne de l'humérus.

5.3.3.2. Extension du bras

5.3.3.2.1. Grand dorsal

Il est agoniste dans l'extension du bras. Il est situé sur la face postérieure du thorax, dans la région inférieure. Il est large. Il a pour

origine les processus épineux des dernières vertèbres lombaires et thoraciques. Son insertion se situe à proximité de la gouttière bicipitale de l'humérus.

5.3.3.2.2.Deltoïde

Ce sont ses fibres postérieures qui interviennent.

5.3.3.2.3.Grand rond

Il est synergique du muscle grand dorsal dans l'extension du bras. Il est situé dans la partie postérieure du thorax. Sa section est ronde. Il prend son origine au niveau de l'angle inférieur de la face postérieure de la scapula. Il s'insère sur la crête du petit tubercule, au niveau de la face antérieure de l'humérus.

5.3.3.3.Abduction

Le muscle deltoïde est agoniste dans l'abduction. Ce sont ses fibres médianes qui sont concernées.

5.3.3.4.Adduction

Les muscles grand pectoral et grand dorsal sont agonistes dans l'adduction.

5.3.3.5.Rotation latérale

La rotation latérale va vers l'arrière.

5.3.3.5.1.Deltoïde

Interviennent ses faisceaux postérieurs.

5.3.3.5.2.Infra épineux

Il a son origine au niveau de la fosse infra épineuse de la scapula. Il prend son insertion au niveau du grand tubercule de l'humérus.

5.3.3.5.3.Petit rond

Il est allongé et étroit. Il prend son origine sur le bord externe de la face postérieure de la scapula. Il s'insère au niveau du grand tubercule de l'humérus.

5.3.3.6.Rotation médiale

La rotation médiale va vers l'avant.

Intervient le muscle sub scapulaire (ou sous scapulaire). Il est situé dans la région postérieure du thorax. Il prend son origine au niveau de la fosse sub scapulaire. Il s'insère au niveau du petit tubercule de l'humérus.

5.3.4.Muscles de l'articulation du coude

Deux mouvements sont possibles : la flexion et l'extension.

5.3.4.1.Flexion

Plusieurs muscles interviennent.

5.3.4.1.1.Brachial

Il est puissant. Il est situé sous le biceps. Il est profond. Il prend son origine sur la face antérieure de l'humérus. Il s'insère au niveau du processus coronoïde de l'ulna (cubitus).

5.3.4.1.2.Biceps brachial

Il est superficiel. Il présente deux chefs (il est séparé en deux) : un chef long et un chef court. Il est fusiforme. Le chef court prend son origine au niveau du processus coracoïde de la scapula. Le chef long a son origine au niveau du tubercule supra glénoïdal de la scapula. Le biceps s'insère au niveau du radius.

5.3.4.1.3.Brachio radial

C'est un fléchisseur faible. Il est synergique. Il est superficiel. Il prend son origine au niveau de l'épicondyle latéral de l'humérus. Il s'insère au niveau du processus styloïde du radius.

5.3.4.2.Extension

5.3.4.2.1.Triceps brachial

Il est agoniste. Il présente trois chefs latéral, médial et long. L'origine du chef long est le tubercule infra glénoïdal de la scapula. L'origine du chef latéral est la face postérieure de la diaphyse de l'humérus. L'origine du chef médial est la face postérieure de la diaphyse de l'humérus. Le triceps s'insère au niveau de l'olécrane.

5.3.4.2.2. Ancône

Il est synergique du triceps dans ce mouvement. Il est petit et triangulaire. Il est situé au niveau de la face postérieure de l'humérus. Il prend son origine sur l'épicondyle latéral de l'humérus. Il s'insère au niveau de l'olécrane.

5.3.5. Muscles de l'avant bras

Ils permettent les mouvements du poignet, de la main et des doigts.

5.3.5.1. Flexion du poignet

Tous les muscles concernant ce mouvement sont situés dans la partie antérieure de l'avant bras.

5.3.5.1.1. Fléchisseur radial du carpe

C'est le fléchisseur du poignet. Il est agoniste dans la flexion du poignet. Il est situé dans la partie centrale de l'avant bras. Son origine se situe au niveau de l'épicondyle médial de l'humérus. Il s'insère à la base des métacarpiens II et III.

5.3.5.1.2. Fléchisseur ulnaire du carpe

Il est situé dans l'avant bras. Il a une situation médiale. Il prend son origine au niveau de l'épicondyle médial de l'humérus et de l'olécrane. Il s'insère au niveau de l'os pisiforme et à la base des métacarpiens IV et V.

5.3.5.2. Pronation de l'avant bras

On tourne la paume de la main vers le sol.

5.3.5.2.1. Rond pronateur

Son origine se situe au niveau de l'épicondyle médial de l'humérus. Il s'insère sur la face externe du radius.

5.3.5.2.2. Carré pronateur

Il est profond. Il prend son origine sur la face antérieure du cubitus. Il s'insère sur la face antérieure du radius.

5.3.5.3. Supination de l'avant bras

Intervient le muscle supinateur. Il est situé au niveau de la face postérieure du coude. Il prend son origine au niveau de l'épicondyle latéral de l'humérus. Il s'insère au niveau de l'extrémité proximale du radius.

5.3.5.4. Extension de l'avant bras

Les muscles concernés sont situés dans la partie postérieure de l'avant bras.

5.3.5.4.1. Long extenseur radial du carpe

Il prend son origine au niveau de l'épicondyle latéral de l'humérus. Il s'insère à la base des métacarpiens II, au niveau de la face postérieure.

5.3.5.4.2. Extenseur ulnaire du carpe

Il prend son origine au niveau de l'épicondyle latéral de l'humérus. Il s'insère à la base des métacarpiens V, au niveau de la face postérieure.

5.3.6. Muscles : mouvements de la cuisse et de la jambe

Ce sont des muscles qui croisent l'articulation de la hanche et du genou

5.3.6.1. Mouvements de la cuisse par articulation de la hanche

Cette articulation permet différents types de mouvements. Au niveau du train porteur se situent des muscles très puissants.

5.3.6.1.1. Fléchisseurs de la cuisse

Ils passent devant l'articulation de la hanche.

Le muscle ilio psoas contient deux muscles.

- Le muscle iliaque est large et en éventail, en position latérale. Il a son origine au niveau de la fosse iliaque interne. Son insertion se situe sur le petit trochanter du fémur.

- Le muscle grand psoas a une situation plus médiale. C'est un muscle long qui prend son origine sur les processus transverses des vertèbres lombaires et de T12. Il s'insère sur le petit trochanter du fémur.

Le muscle tenseur du fascia lata est synergique de l'ilio psoas. Il est situé sur la face antéro latérale de la cuisse. Son origine se situe sur la face antérieure de la crête iliaque et sur l'épine iliaque. Son insertion se situe sur le tractus iléo tibial (membrane allant de la crête iliaque jusqu'au genou).

Le muscle quadriceps fémoral comprend les quatre muscles suivants : droit de la cuisse, vaste latéral, vaste médial et vaste intermédiaire.

- Le muscle droit de la cuisse est situé dans la partie antérieure de la cuisse. Il descend verticalement. Il est volumineux et constitue en grande partie la chair de la cuisse. Son origine est double : l'épine iliaque antéro inférieure et le bord supérieur de l'acétabulum. Son insertion se situe au niveau de la rotule, grâce à un ligament. Il est synergique.
- Les muscles vaste latéral, vaste médial et vaste intermédiaire ont des origines différentes. Leur insertion est commune et correspond au tendon du quadriceps. La tonicité du quadriceps permet de stabiliser l'articulation du genou.

Le sartorius s'appelle aussi le muscle couturier. Il est long, rubané. Son origine se situe au niveau de l'épine iliaque antéro supérieure. Son insertion se situe au niveau de l'extrémité proximale du tibia. Il est synergique dans le mouvement de la flexion de la cuisse.

Les muscles adducteurs sont au nombre de trois : long adducteur, grand adducteur et court adducteur. Ils prennent leur origine dans la partie inférieure du bassin et s'insèrent sur quasiment toute la diaphyse du fémur.

5.3.6.1.2. Extenseurs de la cuisse

Tout ces muscles se situent dans la partie postérieure.

Le muscle biceps fémoral, antagoniste du mouvement, se situe latéralement. Il présente deux chefs : un chef long et un chef court. L'origine du chef long est la tubérosité ischiatique. L'origine du chef court est la ligne âpre du fémur. Les insertions sont communes : elles se situent au niveau de la tête de la fibula et au niveau du condyle latéral du tibia.

Le muscle semi tendineux a une position médiane. Il prend son origine au niveau de la tubérosité ischiatique et s'insère dans la partie supérieure du tibia. Il est synergique.

Le muscle semi membraneux est profond, situé sous le muscle semi tendineux. Son origine se situe au niveau de la tubérosité ischiatique. Il s'insère sur le condyle médial du tibia.

Le muscle fessier (grand glutéal) prend son origine au niveau de la crête iliaque, vers le coccyx. Il s'insère au niveau du fémur.

5.3.6.1.3. Abduction de la cuisse (vers dehors)

Elle sollicite les muscles moyen et petit glutéaux.

Le muscle moyen glutéal (ou moyen fessier) est épais, superficiel. Il prend son origine au niveau de l'ilium. Il s'insère sur le grand trochanter du fémur.

Le muscle petit glutéal (ou petit fessier) est situé en profondeur. Il prend son origine au niveau de l'ilium et s'insère sur le grand trochanter du fémur.

5.3.6.1.4. Adduction de la cuisse (vers dedans)

Les muscles sollicités sont les adducteurs, qui sont au nombre de trois et que nous avons déjà étudiés.

5.3.6.1.5. Rotation de la cuisse

Le muscle piriforme est situé en profondeur. C'est un petit muscle triangulaire qui a pour origine la face antéro latérale du sacrum. Il s'insère sur le grand trochanter du fémur.

Le muscle obturateur externe est situé en profondeur. Il prend son origine sur la face externe du pubis et sur l'ischion. Il s'insère au niveau du fémur.

Les muscles adducteurs déjà cités peuvent intervenir.

5.3.6.2. Mouvements de la jambe (articulation du genou)

5.3.6.2.1. Flexion

Les muscles permettant la flexion sont situés dans la région postérieure de la cuisse (la loge postérieure de la cuisse) : le biceps fémoral (véritable agoniste), le semi tendineux et le semi membraneux.

5.3.6.2.2. Extension

Les muscles sollicités sont ceux du quadriceps fémoral.

5.3.7.Muscles : mouvements de la cheville et des orteils

Il y a une aponévrose (sorte de membrane) en bas de la jambe qui permet de maintenir fortement les muscles de la jambe. Cette aponévrose se prolonge en trois parties : une loge antérieure, une loge postérieure et une loge latérale. Les rétinaculum sont des structures dans les aponévroses.

5.3.7.1.Dorsiflexion de la cheville et extension des orteils

La dorsiflexion de la cheville empêche les pieds de traîner quand on marche. Les muscles permettant ces mouvements sont situés dans la loge antérieure.

Le principal agoniste de la dorsiflexion s'appelle le tibia antérieur. Il est situé dans la partie antérieure de la jambe et longe la crête tibiale. Il a pour origine le condyle latéral du tibia. Il s'insère au niveau de l'os cunéiforme médial et à la base du métatarsien I.

Le muscle troisième fibulaire, synergique du muscle tibia antérieur, est un petit muscle ayant une situation latérale. Il prend son origine au niveau de la face antérieure de la fibula. Il s'insère grâce à un tendon qui passe devant la malléole externe. Il s'insère au niveau de la base du métatarsien V.

Le muscle long extenseur des orteils, agoniste dans l'extension des orteils, est situé dans la partie latérale de la loge antérieure. Il prend son origine au niveau du condyle latéral du tibia. Il s'insère au niveau des deuxième et troisième phalanges des orteils de II à V.

Le muscle long extenseur de l'hallux (gros orteil) est agoniste de ce mouvement. Il prend son origine au niveau de la diaphyse de la fibula. Il s'insère grâce à un tendon allant à la base de la phalange du gros orteil.

5.3.7.2.Flexion plantaire et flexion des orteils

Les muscles permettant ce mouvement se situent dans la loge latérale et dans la loge postérieure.

Le muscle long fibulaire est situé dans la loge latérale. Il est superficiel. Il prend son origine au niveau de la tête de la fibula. Il s'insère au niveau du cunéiforme médial du tarse et au niveau du métatarsien I. Cette insertion se fait par un tendon passant sous le pied.

Le muscle court fibulaire se situe dans la loge latérale. Il est profond et situé en dessous du muscle long fibulaire. Il prend son origine au niveau de la fibula et s'insère par un tendon passant derrière la malléole externe au niveau du métatarsien V.

L'ensemble de muscles triceps sural est situé dans la loge postérieure. Le triceps sural est composé des muscles suivants.

- Le muscle gastrocnémien présente deux chefs latéral et médial. Il a son origine au niveau des condyles latéral et médial du fémur. Il s'insère au niveau du calcaneum grâce au tendon d'Achille.
- Le muscle soléaire est situé sous les deux chefs du muscle gastrocnémien. Son origine est large, située entre le tibia et la fibula. Il s'insère au niveau du calcaneum, au même niveau que le muscle gastrocnémien.

Le muscle tibia postérieur est situé dans la loge postérieure. Il est profond, situé sous le soléaire. Son origine est étendue, située entre le tibia et la fibula. Il s'insère grâce à un tendon qui passe derrière la malléole interne, sous la voûte plantaire, rejoignant les métatarsiens II, III et IV. Le muscle tibia postérieur permet à l'arc plantaire d'être stable.

Le muscle long fléchisseur des orteils, situé dans la loge postérieure, dans la partie médiane de la loge, a pour origine la diaphyse du tibia et s'insère sur les phalanges distales des orteils allant de II à V.

Le muscle long fléchisseur de l'hallux (gros orteil) a une situation latérale dans la loge postérieure. Son origine se situe au niveau de la fibula. Il s'insère grâce à un tendon qui passe sous le pied pour rejoindre la base de l'hallux.

5.3.7.3.Eversion : plante du pied vers l'extérieur

Deux muscles sont agonistes dans ce mouvement : le long fibulaire et le court fibulaire.

5.3.7.4.Inversion : plante du pied vers l'intérieur

Quatre muscles sont agonistes dans ce mouvement : le tibia antérieur, le long fléchisseur des orteils, le long fléchisseur de l'hallux et le tibia postérieur.